

КАРДИОЛОГИЯ

НОВОСТИ • МНЕНИЯ • ОБУЧЕНИЕ

журнал для непрерывного
медицинского образования врачей

№ 1 (8), 2016

Главный редактор
академик РАН Е.В. Шляхто



ИЗДАТЕЛЬСКАЯ ГРУППА
«ГЭОТАР-Медиа»

КАРДИОЛОГИЯ

НОВОСТИ • МНЕНИЯ • ОБУЧЕНИЕ

№ 1 (8), 2016

Главный редактор (Editor-in-Chief)

Шляхто Евгений Владимирович, академик РАН,
доктор медицинских наук, профессор (Санкт-Петербург)

Редакторы по направлениям (Associate Editors)

Артериальная гипертензия

Баранова Елена Ивановна, доктор медицинских наук, профессор (Санкт-Петербург)
Недогода Сергей Владимирович, доктор медицинских наук, профессор (Волгоград)

Интервенционная кардиология

Абугов Сергей Александрович, доктор медицинских наук, профессор (Москва)

Кардиоонкология

Школьник Игорь Леонидович, доктор медицинских наук, профессор (Москва)
Мелехов Александр Всеволодович, кандидат медицинских наук (Москва)

Кардионефрология

Боровкова Наталья Юрьевна, доктор медицинских наук, профессор (Нижегород)
Мензоров Максим Витальевич, кандидат медицинских наук (Ульяновск)

Кардионеврология

Остроумова Ольга Дмитриевна, доктор медицинских наук, профессор (Москва)

Проблемы гемостаза

Сироткина Ольга Васильевна, доктор медицинских наук, профессор (Санкт-Петербург)

Генетика в кардиологии

Затейщиков Дмитрий Александрович, доктор медицинских наук, профессор (Москва)
Заклязьминская Елена Валерьевна, доктор медицинских наук (Москва)
Шестерня Павел Анатольевич, доктор медицинских наук, профессор (Красноярск)

Неотложная кардиология

Явелов Игорь Семенович, доктор медицинских наук, профессор (Москва)
Аверков Олег Валерьевич, доктор медицинских наук, профессор (Москва)

Клинические случаи

Гиляров Михаил Юрьевич, доктор медицинских наук, профессор (Москва)
Новикова Нина Александровна, доктор медицинских наук, профессор (Москва)
Медведева Елена Александровна, кандидат медицинских наук (Самара)

Клинические задачи

Виллеваальде Светлана Вадимовна, доктор медицинских наук, профессор (Москва)

Клинические исследования

Беграмбекова Юлия Леоновна, доктор медицинских наук (Москва)

Электрофизиология и аритмии

Лебедев Дмитрий Сергеевич, доктор медицинских наук, профессор (Санкт-Петербург)
Выговский Александр Борисович, кандидат медицинских наук (Калининград)

Медицинские изображения

Рыжкова Дарья Викторовна, доктор медицинских наук, профессор (Санкт-Петербург)

Журнал издается совместно

с Российским кардиологическим обществом

Заместитель главного редактора (Deputy Editor)

Дупляков Дмитрий Викторович, доктор медицинских наук, профессор (Самара)

Эхокардиография

Алехин Михаил Николаевич, доктор медицинских наук, профессор (Москва)
Суркова Елена Александровна, кандидат медицинских наук (Самара)

Эпидемиология сердечно-сосудистых заболеваний

Ротарь Оксана Петровна, кандидат медицинских наук (Санкт-Петербург)
Концевая Анна Васильевна, доктор медицинских наук (Москва)

Клиническая кардиология

Щукин Юрий Владимирович, доктор медицинских наук, профессор (Самара)
Кашталап Василий Васильевич, доктор медицинских наук (Кемерово)
Лямина Надежда Павловна, доктор медицинских наук, профессор (Саратов)
Олейников Валентин Элиевич, доктор медицинских наук, профессор (Пенза)

Ишемическая болезнь сердца

Галявич Альберт Сарварович, доктор медицинских наук, профессор (Казань)

Коморбидность

Ребров Андрей Петрович, доктор медицинских наук, профессор (Саратов)
Либис Роман Аронович, доктор медицинских наук, профессор (Оренбург)

Сердечная недостаточность

Лопатин Юрий Михайлович, доктор медицинских наук, профессор (Волгоград)
Перепеч Никита Борисович, доктор медицинских наук, профессор (Санкт-Петербург)

Сердечно-сосудистая хирургия

Шнейдер Юрий Александрович, доктор медицинских наук, профессор (Калининград)

Женщины и сердечно-сосудистые заболевания

Стрюк Раиса Ивановна, доктор медицинских наук, профессор (Москва)

Метаболизм

Чумакова Галина Александровна, доктор медицинских наук, профессор (Барнаул)

Сестринское дело в кардиологии

Шнейдер Валентина Александровна (Калининград)

Атеросклероз

Сусеков Андрей Владимирович, доктор медицинских наук (Москва)

Некоронарогенные заболевания

Благова Ольга Владимировна, доктор медицинских наук (Москва)

Тромбоэмболия легочной артерии

Андреев Денис Анатольевич, доктор медицинских наук, профессор (Москва)
Леонтьев Станислав Геннадьевич, доктор медицинских наук (Москва)

Качество медицинской помощи в кардиологии

Посненкова Ольга Михайловна, кандидат медицинских наук (Саратов)
Киселев Антон Робертович, доктор медицинских наук (Саратов)

Редакционный совет (Editorial Board)

Барбараш Ольга Леонидовна, доктор медицинских наук, профессор (Кемерово)
Гендлин Геннадий Ефимович, доктор медицинских наук, профессор (Москва)
Гиляревский Сергей Руджерович, доктор медицинских наук, профессор (Москва)
Гринштейн Юрий Исаевич, доктор медицинских наук, профессор (Красноярск)
Драпкина Оксана Михайловна, доктор медицинских наук, профессор (Москва)
Канорский Сергей Георгиевич, доктор медицинских наук, профессор (Краснодар)
Козиолова Наталья Андреевна, доктор медицинских наук, профессор (Пермь)
Лебедев Петр Алексеевич, доктор медицинских наук, профессор (Самара)
Мареев Вячеслав Юрьевич, доктор медицинских наук, профессор (Москва)
Матюшин Геннадий Васильевич, доктор медицинских наук, профессор (Красноярск)

Напалков Дмитрий Александрович, доктор медицинских наук, профессор (Москва)
Панченко Елизавета Павловна, доктор медицинских наук, профессор (Москва)
Решетько Ольга Вилоровна, доктор медицинских наук, профессор (Саратов)
Тарловская Екатерина Иосифовна, доктор медицинских наук, профессор (Нижний Новгород)
Хасанов Нияз Рустемович, доктор медицинских наук, профессор (Казань)
Чесникова Анна Ивановна, доктор медицинских наук, профессор (Ростов-на-Дону)
Шубик Юрий Викторович, доктор медицинских наук, профессор (Санкт-Петербург)
Шутов Александр Михайлович, доктор медицинских наук, профессор (Ульяновск)
Якушин Сергей Степанович, доктор медицинских наук, профессор (Рязань)
Яхонтов Давид Александрович, доктор медицинских наук, профессор (Новосибирск)

Свидетельство о регистрации средства массовой информации

ПИ № ФС77-49985 от 24.05.2012

Журнал выходит 1 раз в 3 месяца.

Никакая часть издания не может быть воспроизведена без согласия редакции. При перепечатке публикаций с согласия редакции ссылка на журнал «Кардиология: новости, мнения, обучение» обязательна.

Мнение редакции может не совпадать с мнением авторов.

Ответственность за содержание рекламных материалов несут рекламодатели.

Журнал распространяется бесплатно по базе данных Российского кардиологического общества. Для остальных подписчиков: подписной индекс 80368 (каталог Агентства «Роспечать»).

Сайт журнала: <http://cardio-nmo.geotar.ru>

Издатель

Издательская группа «ГЭОТАР-Медиа»
115035, г. Москва, ул. Садовническая, д. 9, стр. 4
Телефон: (495) 921-39-07, www.geotar.ru

Все права защищены.

© 000 Издательская группа «ГЭОТАР-Медиа», 2016.

Медицинский редактор Мяхар Ольга, myahar@geotar.ru

Верстка Чикин П.А.

Корректор Макеева Е.И.

Выпускающий редактор Яковлева Марина, yakovleva@geotar.ru

Подписано в печать 19.02.2016

Тираж 5000 экземпляров.

Формат 60×90 1/8.

Печать офсетная. Печ. л. 9,5.

Отпечатано в ППП «Типография "Наука"»:

121099, г. Москва, Шубинский пер., д. 6

Заказ №

СОДЕРЖАНИЕ

5 ОТ РЕДАКЦИИ

6 НОВОСТИ КАРДИОЛОГИИ

НЕПРЕРЫВНОЕ МЕДИЦИНСКОЕ ОБРАЗОВАНИЕ

- 10 *Концевая А.В.*
Стратегия образовательной деятельности
Российского кардиологического общества:
эффективная интеграция в систему непрерывного
медицинского образования в условиях
реформирования системы постдипломного
обучения врачей

АНАЛИТИЧЕСКИЕ ОБЗОРЫ

- 13 *Сами С.М.*
Показания для имплантации кардиостимуляторов,
кардиовертеров-дефибрилляторов и устройств
сердечной ресинхронизации

- 22 *Московитц Дж.Б., Леви З.Д., Слезингер Т.Л.*
Кардиогенный шок

КЛИНИЧЕСКИЕ СЛУЧАИ

- 29 *Газизова Л.Ю., Валеев И.Г.*
Проблемы диагностики апикальной формы
гипертрофической кардиомиопатии

- 35 *Кочарова К.Г., Смирнова Э.М., Дупляков Д.В.*
Фенокопия Бругада: обзор литературы
и представление клинического случая

ОБРАЗОВАТЕЛЬНЫЕ МОДУЛИ

- 41 *Малев Э.Г., Реева С.В., Земцовский Э.В.*
Пролапс митрального клапана

- 50 *Моисеева О.М.*
Миокардиты: основные принципы диагностики
и лечения

КЛИНИЧЕСКИЕ ЗАДАЧИ

- 65 *Алехин М.Н.*
Клиническая задача по эхокардиографии

66 АНОНСЫ НАУЧНЫХ СОБЫТИЙ

71 ПРАВИЛА ДЛЯ АВТОРОВ

CONTENT

5 EDITORIAL

6 NEWS OF CARDIOLOGY

CONTINUOUS MEDICAL EDUCATION

- 10 *Kontsevaya A.V.*
Strategy of educational activity of the Russian
Cardiological Society: effective integration
into system of continuous medical education
in the conditions of reforming of system
of post graduate education of doctors

REVIEWS

- 13 *Samii S.M.*
Indications for pacemakers, implantable
cardioverter-defibrillator and cardiac
resynchronization device

- 22 *Moskovitz J.B., Levy Z.D., Slesinger T.L.*
Cardiogenic shock

CLINICAL CASES

- 29 *Gazizova L.Yu., Valeev I.G.*
The problems of diagnosis of the apical form
of hypertrophic cardiomyopathy

- 35 *Kocharova K.G., Smirnova E.M., Duplyakov D.V.*
Brugada phenocopy: review and clinical case

EDUCATIONAL MODULES

- 41 *Malev E.G., Reeva S.V., Zemtsovskiy E.V.*
Mitral valve prolapse

- 50 *Moiseeva O.M.*
Myocardites: basic principles of diagnostics
and treatment

CLINICAL TESTS

- 65 *Alekhin M.N.*
Clinical task of an echocardiography

66 ANNOUNCEMENTS

71 RULES FOR AUTHORS

Главный редактор

Шлякто Евгений Владимирович – академик РАН, доктор медицинских наук, профессор, директор ФГБУ «Федеральный медицинский исследовательский центр им. В.А. Алмазова» Минздрава России, Президент Российского кардиологического общества

Уважаемые читатели и авторы!

Мы рады приветствовать вас на страницах первого в 2016 г. номера журнала «Кардиология: новости, мнения, обучение».

Журнал развивается: публикации становятся все более многогранными, постепенно растет их количество, равно как и число авторов со всех уголков России, готовых поддержать проект по непрерывному медицинскому образованию врачей-кардиологов нашей страны. Как вы уже заметили, у нас серьезно изменился состав редакционной коллегии и совета. Теперь за каждый раздел кардиологии отвечает один или несколько ведущих специалистов страны в данной области.


Редакция журнала стремится публиковать научные материалы только на самые современные, актуальные для практикующего врача темы, освещающие каждый вопрос как с точки зрения научных изысканий, так и в виде обзорных материалов (в которых собраны сведения за последние несколько лет), для того чтобы подвести базу под ту или иную положительно зарекомендовавшую себя тактику лечения.

На страницах этого номера вы сможете ознакомиться с:

- показаниями для имплантации кардиостимуляторов, кардиовертеров-дефибрилляторов и устройств сердечной ресинхронизации;
- патофизиологией кардиогенного шока, тактикой его лечения и современными достижениями клинической практики;
- проблемами диагностики апикальной формы гипертрофической кардиомиопатии;
- обзором литературы и подробным разбором клинического случая фенокопии Бругада;
- этиопатогенезом, диагностикой и тактикой ведения больного с пролапсом митрального клапана;
- основными принципами диагностики и лечения миокардитов.

Традиционно на страницах журнала собран опыт наших зарубежных коллег и соотечественников.

Редакция журнала выражает надежду на то, что интерес к изданию со стороны врачей-кардиологов будет только расти и однажды издание станет настольной книгой и отличным помощником для клинициста.



РАНДОМИЗИРОВАННОЕ ИССЛЕДОВАНИЕ ОЦЕНКИ ЭФФЕКТИВНОСТИ ПРИМЕНЕНИЯ БЕНЗНИДАЗОЛА У ПАЦИЕНТОВ С КАРДИОМИОПАТИЕЙ ПРИ ХРОНИЧЕСКОЙ БОЛЕЗНИ ШАГАСА

Источник:

Morillo C.A., Marin-Neto J.A., Avezum A. et al.; BENEFIT Investigators. *New Engl. J. Med.* 2015; Vol. 373 (14): 1295–306. doi: 10.1056/NEJMoa1507574. PMID: 26323937

Состояние проблемы. Эффективность применения противопаразитарных препаратов у пациентов с кардиомиопатией при болезни Шагаса не доказана.

Методы. В данное многоцентровое проспективное рандомизированное исследование были включены 2854 пациента с кардиомиопатией, вызванной болезнью Шагаса, которые получали бензнидазол или плацебо в течение 80 дней и наблюдались в среднем на протяжении 5,4 лет. Ученые анализировали такие параметры, как проведение реанимационных мероприятий при остановках сердца, желудочковых тахикардиях, клинические случаи, требовавшие установки искусственных водителей ритма или кардиовертер-дефибрилляторов, пересадки сердца, а также повторные проявления сердечной недостаточности, сердечные приступы и другие тромбозоболические осложнения.

Результаты. Основные состояния наблюдались у 394 (27,5%) пациентов, которые входили группу бензнидазола, и у 414 (29,1%) пациентов из группы плацебо [отношение рисков, 0,93; 95% доверительный интервал (ДИ) от 0,81–1,07; $p=0,31$]. При исследовании образцов крови, полученных от 1896 пациентов, методом полимеразной цепной реакции (ПЦР) в 60,5% случаев были получены ПЦР-позитивные результаты к *Trypanosoma cruzi*. Частота ПЦР-негативных результатов при повторных исследованиях (ПЦР-конверсия) после окончания курса терапии в группе бензнидазола составила 66,2% и 33,5% в группе плацебо, 55,4 и 35,3% – соответственно через 2 года, 46,7 и 33,1% – через 5 и более лет. В результате проведенной терапии ПЦР-конверсия варьировала в зависимости от географического региона: в Бразилии отношение шансов ПЦР-конверсии составило 3,03 (95% ДИ 2,12–4,34) через 2 года и 1,87 (95% ДИ 1,33–2,63) через 5 и более лет; в Колумбии и Сальвадоре – 1,33 (95% ДИ 0,90–1,98) и 0,96 (95% ДИ 0,63–до 1,45) соответственно; в Аргентине и Боливии – 2,63 (95% ДИ 1,89–3,66) и 2,79 (95% ДИ 1,99–3,92) соответственно ($p<0,001$). Однако частота ПЦР-конверсии не влияла на клинический исход ($p=0,16$).

Выводы. Противопротозойная терапия бензнидазолом у пациентов с кардиомиопатией при болезни Шагаса значительно снижает процент выявления трипаносом в сыворотке крови, но существенно не уменьшает клинические проявления сердечной декомпенсации в последующие 5 и более лет.

T₁-, T₂-РЕЖИМЫ И ВНЕКЛЕТОЧНЫЕ ОБЪЕМНЫЕ ФРАКЦИИ (ECV): ПРИМЕНЕНИЕ, ОЦЕНКА И ДАЛЬНЕЙШИЕ ПЕРСПЕКТИВЫ ДАННЫХ МЕТОДОВ В ДИАГНОСТИКЕ МИОКАРДИТОВ И КАРДИМИОПАТИЙ

Источник:

Roller F.C., Harth S., Schneider C., Krombach G.A. *Rofo.* 2015; Vol. 187 (9): 760–70. doi: 10.1055/s-0034-1399546. PMID: 26098250

Магнитно-резонансная томография (МРТ) сердца – это многофункциональный метод диагностики. В частности с его помощью можно получить характеристики тканей. Анализ срезов, выполненных в режиме T₁-взвешенных изображений при рубцовых изменениях и в режиме T₂-взвешенных изображений при отеке, является основным методом получения характеристик тканей. В ряде других случаев проведение таких поэтапных срезов необходимо при диффузной патологии сердечной ткани. Недавние внедрения инновационных технологий способствовали развитию новых методик. С помощью срезов, полученных в режимах T₁ и T₂, и расшифровке внеклеточных объемных фракций (ECV) можно определить различные диффузные заболевания сердечной ткани и визуализировать явления фиброза, отека, амилоидоза, гемосидероза и липидоза. Предполагается, что в дальнейшем эти методы позволят диагностировать раннее вовлечение в патологический процесс сердца, а это в свою очередь поможет в дальнейшем прогнозировании течения заболевания. Кроме того, появится возможность объективно контролировать проводимую терапию и проводить дальнейшие наблюдения пациентов, благодаря количественной оценке данных, полученных в ходе исследования новых методов диагностики.

Ключевые моменты. МРТ сердца позволяет получить характеристики тканей благодаря срезам, выполненным в режимах T_1 и T_2 . При диффузной, выраженной патологии сердечной ткани традиционный метод МРТ мало информативен. Срезы, полученные в режимах T_1 , T_2 и ECV, позволят количественно оценить степень распространения диффузного, массового патологического процесса в сердечной мышце. Изменения во времени расслабления миокарда, которые фиксируются в режимах T_1 и T_2 , могут возникать при различных заболеваниях сердца (например, при остром миокардите). В будущем это может стать методом контроля терапии и прогнозирования дальнейшего течения заболеваний сердца.

МИОКАРДИАЛЬНЫЙ ФИБРОЗ НА МАГНИТНО-РЕЗОНАНСНОЙ ТОМОГРАФИИ СЕРДЦА. КАРДИАЛЬНЫЕ ИСХОДЫ ГИПЕРТРОФИЧЕСКОЙ КАРДИОМИОПАТИИ: МЕТААНАЛИЗ

Состояние проблемы. Гадолиний является индикатором степени миокардиального фиброза у пациентов с гипертрофической кардиомиопатией (ГКМП). Позднее введение гадолиния (ПВГ) при проведении магнитно-резонансной томографии (МРТ) сердца, согласно стандартным клиническим данным, является потенциальным фактором риска внезапной сердечной смерти (ВСС) у пациентов с невысоким риском ее развития.

Методы. Данное исследование предусматривает систематический обзор проспективных испытаний и определения связи между ПВГ и случаями ВСС при ГКМП. На основании электронных баз данных MedLine, PubMed, Embase и коокрановских данных проведено проспективное когортное исследование влияния ПВГ на клинические исходы ГКМП (ВСС/несостоявшаяся ВСС, смертность по всем причинам, острая сердечная смерть или смерть в результате сердечной недостаточности).

Результаты. Было изучено 6 клинических исследований, в ходе которых обследовано 1414 пациентов с ПВГ и 1653 пациентов без ПВГ, которые наблюдались в среднем 3,05 года. Частота ВСС/несостоявшейся ВСС была значительно выше у пациентов с ГКМП, которым проводили ПВГ (ОШ 2,52, 95% ДИ 1,44–4,4, $p=0,001$). Смертность по всем причинам и сердечная смертность были значительно выше у пациентов с ПВГ. Степень ПВГ достоверно не связана с риском ВСС.

Выводы. ПВГ достоверно связано с риском ВСС, сердечной смертности и смертности по всем причинам у пациентов с невысоким риском ГКМП, согласно стандартным факторам риска.

Источник:

Briasoulis A., Mallikethi-Reddy S., Palla M. et al. Heart. 2015; Vol.101 (17): 1406–11. doi: 10.1136/heartjnl-2015-307682.

PMID: 26060120

ПОТЕНЦИАЛЬНАЯ ГИПОДИАГНОСТИКА СИНДРОМА ОБСТРУКТИВНОГО АПНОЭ ВО СНЕ У АМБУЛАТОРНЫХ БОЛЬНЫХ КАРДИОЛОГИЧЕСКОГО ОТДЕЛЕНИЯ

Состояние проблемы. Ряд данных свидетельствует о том, что синдром обструктивного апноэ во сне (СОАС) повышает риск сердечно-сосудистых заболеваний. Однако пока неясно, является ли СОАС состоянием, которое зачастую не диагностируется у амбулаторных пациентов кардиологических отделений. В данном исследовании ретроспективно изучен низкий уровень диагностики СОАС у пациентов по некоторым нозологическим группам в отделениях университетской кардиологической больнице III уровня.

Методы. Были обследованы амбулаторные пациенты с такими заболеваниями, как гипертоническая болезнь, ишемическая болезнь сердца, аритмии, сердечная недостаточность (СН) и заболевания клапанов сердца. Проводились антропометрические измерения, степень риска СОАС устанавливали с помощью Берлинского опросника, оценивали методы ранней диагностики и лечения СОАС. Из каждой группы методом случайного отбора выбирали пациентов, которым проводили портативный мониторинг сна для объективного подтверждения СОАС (при условии, что индекс апноэ-гипопноэ ≥ 15 случаев/ч за весь период сна).

Результаты. Было обследовано 500 пациентов (по 100 в каждой нозологической группе). Средний возраст составил 59 ± 13 лет, а индекс массы тела (ИМТ) – $28,2 \pm 5,3$ кг/м². 258 (51,6%) пациентам установлен высокий риск развития СОАС, согласно Берлинским опросни-

Источник:

Costa L.E., Uchôa C.H., Harmon R.R. et al. Heart. 2015; Vol. 101 (16): 1288–92. doi: 10.1136/heartjnl-2014-307276.

PMID: 25897039

кам. Однако только 13 (3,1%) пациентам был ранее поставлен диагноз СОАС. Из них только 6 пациентам назначена специфическая терапия. Мониторинг сна проводили 50 пациентам (по 10 из каждой группы). Данные пациентов, которым проводили исследование сна, существенно не отличались от тех, которым их не проводили. Отмечена высокая частота выявления СОАС (66%), которая варьировала от 50% (в группе с гипертонической болезнью) до 80% (в группе с СН).

Выводы. Несмотря на научные факты, что СОАС является фактором риска возникновения сердечно-сосудистых заболеваний, диагноз СОАС в некоторых кардиологических отделениях устанавливается нечасто.

ЧТО ОЖИДАТЬ ОТ РАЗВИТИЯ ГЕРИАТРИЧЕСКОЙ КАРДИОЛОГИИ

Ключевые слова:

пожилые, сердечно-сосудистые заболевания, гериатрия, квалифицированная подготовка

Источник:

Bell S.P., Orr N.M., Dodson J.A. et al. J. Am. Coll. Cardiol. 2015; Vol. 66 (11): 1286–99.
doi: 10.1016/j.jacc.2015.07.048.
PMID: 26361161

В популяции быстро возрастает численность пожилых людей, с возрастом повышается риск сердечно-сосудистых заболеваний. Принципы оказания медицинской помощи должны учитывать преобладание сердечно-сосудистых заболеваний в сочетании с осложнениями, обусловленными пожилым возрастом. Гериатрическая кардиология должна рассматривать особенности течения сердечно-сосудистых заболеваний с учетом мультиморбидности, полипрагмазии, эмоциональной неустойчивости и снижения когнитивных функций в этой возрастной группе, а также клинических, социальных, финансовых и психологических аспектов у данной категории населения. Несмотря на существующее мнение, что у кардиолога со временем нарабатываются необходимые навыки интуитивной диагностики, авторы утверждают, что необходимо разработать ряд современных практических рекомендаций для подготовки специалистов к оказанию квалифицированной помощи пожилым пациентам. В данной работе представлены необходимые навыки в кардиологии и гериатрии, которые следует совместить в гериатрической кардиологии: владение спектром диагностических и терапевтических умений наряду с коммуникационными и другими способностями для ведения пожилых пациентов с сердечно-сосудистыми заболеваниями.

ВЛИЯНИЕ МЕТОДА ДОСТУПА ПРИ ПРОВЕДЕНИИ ЧРЕСКОЖНОЙ КОРОНАРНОЙ АНГИОПЛАСТИКИ НА ИСХОДЫ У ПАЦИЕНТОВ С КАРДИОГЕННЫМ ШОКОМ: СИСТЕМНЫЙ ОБЗОР И МЕТААНАЛИЗ

Источник:

Pancholy S.B., Palamaner Subash Shantha G., Romagnoli E. et al. Am. Heart J. 2015; Vol.170 (2): 353–61.
doi: 10.1016/j.ahj.2015.05.001.
PMID: 26299234

Состояние проблемы. Преимущество трансрадиального доступа (ТРД) у пациентов с кардиогенным шоком (КШ) не подтверждено. Данная работа направлена на выявления преимуществ ТРД у пациентов с КШ при проведении коронарной ангиографии/ангиопластики.

Методы. Изучены базы данных MedLine, Embase, Кокрановского центра и электронных источников о пациентах с КШ, которым проводили чрескожную коронарную ангиопластику (ЧКА), а также о связи между выбором метода артериального доступа со смертностью по всем причинам в течение 30 дней и серьезными кардиальными и церебральными событиями (СКЦС) в последующие 30 дней методом случайных воздействий.

Результаты. В ходе работы изучено 3652 файлов, а само исследование основывалось на данных 8 монографий, общее число пациентов с КШ составило 8131 человек, им была проведена операция ЧКА (доступ через TRA проведен 2321 пациентом, а через TFA – 5810 пациентам). При ТРД отмечалось существенное снижение смертности по всем причинам (нескорректированные данные: относительный риск (ОР) 0,60, 95% ДИ – 0,52–0,71, $p < 0,001$, $I^2 = 29\%$, 8 монографий; скорректированные: ОР 0,55, 95% ДИ – 0,46–0,65, $p < 0,001$, $I^2 = 0\%$, 6 монографий) и СКЦС [нескорректированные: ОР 0,68; 95% ДИ – 0,63–0,73, $p < 0,001$, $I^2 = 0\%$, 6 монографий; скорректированные: ОР 0,63; 95% ДИ – 0,52–0,75; $p < 0,001$, $I^2 = 0\%$, 4 монографии) в последующие 30 дней по сравнению с TFA-доступом.

Выводы. ТРД существенно снижает уровень смертности и СКЦС в последующие 30 дней у пациентов с КШ, которым провели ЧКА. Учитывая возможность систематической ошибки при получении выборки данных, необходимо проведение рандомизированного контролируемого исследования для подтверждения полученных связей.

СТРУКТУРА И ФУНКЦИЯ КАРДИОТРОПОНИНА С (TNNC1): РОЛЬ В РАЗВИТИИ СЕРДЕЧНОЙ НЕДОСТАТОЧНОСТИ И КАРДИОМИОПАТИЙ

В поперечнополосатой мускулатуре сокращение и расслабление осуществляется за счет кальций-зависимого тропонин-протеинового комплекса. Кальций-зависимым компонентом является непосредственно тропонин С, который кодируется геном *TNNC1* сердечной мышцы и медленно-сокращающихся волокон скелетной мускулатуры (идентичная расшифровка в обеих тканях), а ген *TNNC2* кодирует быстросокращающиеся волокна. Кардиотропонин С (*cTnC*) состоит из двух глобулярных EF-доменов, соединенных между собой эластичной связью. Структурный С-домен (*cCTnC*) содержит 2 высокочувствительных к кальцию участка, в которых в норме всегда находятся ионы Ca^{2+} или Mg^{2+} , стабилизирующие открытую структуру, которая фиксирует в покое тропониновый комплекс, в отличие от регуляторного N-домена (*cNTnC*), который содержит один низкочувствительный участок, который остается свободным от кальция при расслаблении. Во время сокращения мускулатуры кальций-связывающий *cNTnC* открывает структуру, которая связывает с участком – переключателем тропонина I передвигающие прилегающие ингибирующие участки тропонина I от актина, а это приводит к сокращению мышцы. Регуляция чувствительности кальций-связывающих компонентов *cNTnC* важна, так как это напрямую влияет на сродство к кальцию при мышечном сокращении. Чувствительность к кальцию можно изменить с помощью определенных препаратов, которые стабилизируют открытую форму *cNTnC*, посттрансляционные модификации как фосфорилирование тропонина I или же белковые взаимодействия ниже расположенных тонких волокон, что влияет на возможность тропонина I переключать участки. Недавно получены данные о том, что мутация в *cTnC* связана с развитием гипертрофической или дилатационной кардиомиопатии. Детальное понимание того, как чувствительность к кальцию регулируется тропониновым комплексом, необходимо для объяснения механизмов, лежащих в основе нарушения его функции и приводящих к развитию кардиомиопатии при его мутации, и как посттрансляционные модификации в тонких нитях влияют на функцию сердца и развитие сердечной недостаточности. Тропонин-модулирующие препараты разрабатываются для лечения кардиомиопатий и сердечной недостаточности.

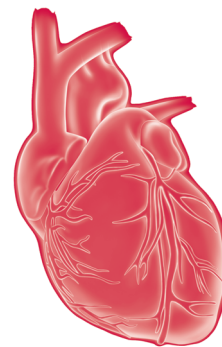
Ключевые слова:

кальций-сенсibiliзирующее вещество, дилатационная кардиомиопатия, сердечная недостаточность, гипертрофическая кардиомиопатия

Источник:

Li M.X., Hwang P.M. Gene. 2015; Vol. 571 (2): 153–66. doi: 10.1016/j.gene.2015.07.074.

PMID: 26232335



Стратегия образовательной деятельности Российского кардиологического общества: эффективная интеграция в систему непрерывного медицинского образования в условиях реформирования системы постдипломного обучения врачей

А.В. Концевая

Дирекция образовательных программ
Российского кардиологического общества

РЕФОРМИРОВАНИЕ СИСТЕМЫ ОБУЧЕНИЯ ВРАЧЕЙ В РОССИИ

В настоящее время в России впервые в новейшей истории происходит серьезное реформирование системы обучения врачей. С 1 января 2016 г. вступил в силу статья 69 Федерального закона от 21.11.2011 № 323-ФЗ о переходе на новую систему аккредитации специалистов. Главная особенность новой системы – внедрение унифицированной аккредитации на всей территории Российской Федерации. Аккредитация подразумевает подтверждение профессиональных навыков в рамках специального экзамена и участие в непрерывном медицинском образовании (НМО)/непрерывном профессиональном развитии (НПР). Врач должен учиться постоянно на протяжении рабочей деятельности, а не один раз в 5 лет, и подтверждать свою компетентность при прохождении аккредитации. Предполагается, что каждый врач должен иметь электронный личный кабинет на специальном сайте (например, www.sovetnmo.ru), этот личный кабинет будет связан с федеральным регистром медицинских работников. В личном кабинете он сможет выстраивать индивидуальный план обучения, там же будут перечень образовательных мероприятий, аккредитованных для целей НМО, и ссылки на электронные модули для дистанционного обучения. Окончательный формат НМО/НПЗ пока не определен, предполагается, что оптимальной моделью будет 50 ч образовательной деятельности в год (250 ч за 5 лет). Образовательные мероприятия будут проводиться профессиональными

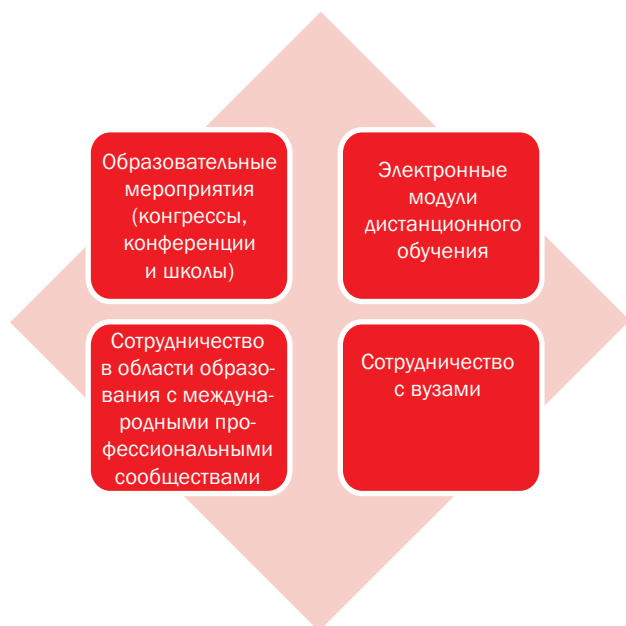врачебными сообществами, вузами и др. Эти мероприятия должны соответствовать по своему формату целям НМО (актуальность содержания, интерактивность и контроль полученных знаний) и учитывать потребности слушателей формата (время, место и др.).

В 2014 г. был осуществлен пилотный проект в 9 регионах РФ, результаты которого показали целесообразность использования данной модели обучения врачей. Врачи участвовали в образовательных мероприятиях, проводимых профессиональными обществами (в том числе РКО), проходили дистанционное обучение с помощью электронных модулей и получали образовательные кредиты.

РКО: ОСНОВНЫЕ НАПРАВЛЕНИЯ ОБРАЗОВАТЕЛЬНОЙ ДЕЯТЕЛЬНОСТИ

РКО готово к изменениям в системе обучения врачей, так как мы принимали активное участие в пилотном проекте по отработке модели непрерывного медицинского образования. Ведущими экспертами наработаны образовательные технологии, в том числе в электронном формате, а самое главное, РКО – объединение ведущих экспертов страны в области кардиологии. Благодаря скоординированным усилиям в области образовательной деятельности в 2015 г. наше общество заняло второе место по рейтингу участия в НМО среди всех профессиональных врачебных сообществ России.

Образовательная деятельность РКО. В обобщенном виде ее можно разделить на 4 основных направления:



Направления образовательной деятельности Российского кардиологического общества

ОРГАНИЗАЦИЯ, ПРОВЕДЕНИЕ И АККРЕДИТАЦИЯ ОБРАЗОВАТЕЛЬНЫХ МЕРОПРИЯТИЙ ДЛЯ ЦЕЛЕЙ НЕПРЕРЫВНОГО МЕДИЦИНСКОГО ОБРАЗОВАНИЯ

РКО проводит ряд крупных всероссийских (конгрессы, конференции) и региональных (школы) образовательных мероприятий. К основным мероприятиям относятся Национальный конгресс кардиологов и Российские дни сердца. Практически все они аккредитованы для целей НМО, и участники получают свидетельства об НМО с образовательными кредитами при соблюдении ряда условий (регистрация в первый день мероприятия, участие на протяжении всего мероприятия, положительные результаты контроля знаний). Затем каждый участник, получивший свидетельство о прохождении НМО, может в своем личном кабинете ввести индивидуальный код, указанный на свидетельстве, и ему будут начислены образовательные кредиты. Все мероприятия, аккредитованные для целей НМО, указаны в разделе «Мероприятия» сайта РКР (<http://www.scardio.ru/events/>) и в разделе «Школы РКО» (http://scardio.ru/proekty/obrazovatelnyy_proekt/shkoly_rko).

В 2015 г. РКО организовало, провело и/или аккредитовало для целей НМО свыше 100 образовательных мероприятий (конгрессов, конференций, школ) в 35 городах России, на которых образовательные кредиты получили более 10 тыс. врачей. За 2015 г. отработана схема взаимодействия с Координационным советом Минздрава России в отношении аккредитации образовательных мероприятий РКО. Налажено взаимодействие с Всероссийской образовательной интернет-программой для врачей (совместные вебинары), Обществом специалистов по сердечной недостаточности (совместные школы). В 2016 г. начнутся

совместные образовательные мероприятия с Российским обществом кардиосоматической профилактики и реабилитации. Успешным оказался опыт проведения вебинаров в рамках сотрудничества РКО со Всероссийской образовательной интернет-программой для врачей (www.internist.ru) в рамках цикла РКО-онлайн. Зафиксировано более 3 тыс. подключений к передачам циклов, зарегистрированные участники получали за свое участие образовательные кредиты. Образовательная деятельность будет продолжена в 2016 г., так как онлайн-обучение очень удобно для врачей из отдаленных регионов, для которых возможность поездок на конгрессы ограничена. Они получают возможность не только послушать вебинар в исполнении ведущих экспертов, но и задать свои вопросы в рамках живого диалога с лектором.

Разработка и размещение электронных модулей для дистанционного обучения. Электронные модули – это современный и очень удобный способ обучения, особенно в рамках НМО. Модули по актуальным вопросам кардиологии разрабатываются ведущими экспертами по соответствующей проблеме и проходят обязательное рецензирование в Экспертном совете РКО. В 2015 г. экспертами РКО разработано 42 модуля дистанционного обучения, 27 из них уже размещены в открытом доступе в электронной медицинской библиотеке «Консультант врача» (<http://www.rosmedlib.ru/pages/modules.html>). Изучение электронных модулей является частью НМО, за успешное прохождение модулей начисляются образовательные кредиты (модули рассчитаны на 1–2 ч обучения, содержат клинические задачи, при успешном решении которых врач получает 1–2 кредита). В 2016 г. эксперты РКО продолжают работу над модулями дистанционного обучения, для того чтобы этой формой обучения были охвачены все основные вопросы кардиологии, по мере выхода новых рекомендаций модули будут актуализироваться. С 2016 г. сокращенные варианты модулей будут также публиковаться в журнале «Кардиология: новости, мнения, обучение».

Сотрудничество в области образования с международными профессиональными организациями. Главный международный партнер РКО в области образования – Европейское общество кардиологов (ESC), частью которого является наша организация. Сотрудничество в области образования включает информирование врачей об образовательных возможностях ESC и расширение возможностей российских врачей по использованию Европейских образовательных ресурсов (перевод на русский язык).

Основным достижением 2015 г. можно считать результаты пилотного проекта по переводу на русский язык субтитров к вебинару ESC, посвященному рекомендациям ESC. После перевода субтитров вебинар был размещен на сайте ESC, а на сайте РКО – размещен баннер, привлекающий внимание к вебинарам с субтитрами на русском языке (http://scardio.ru/news/novosti_obschestva/covmestnyy_proekt_rossiyskogo_i_evropeyskogo_kardiologicheskikhobschestva_po_sozdaniyu_vebinarov_esc_s_subtitrami_na_russkom_yazyke/). Информация об этом появилась также в форме новости на главной странице

сайте, в образовательном разделе сайта, а также в одном из писем президента РКО. В результате этих усилий Россия вышла в лидеры по просмотру записей вебинаров ESC, обойдя даже Великобританию, для которой английский – родной язык. Это свидетельствует о том, что российские кардиологи и врачи других специальностей свободно пользуются современными образовательными технологиями и готовы к электронному обучению, которое становится частью НМО в России. Перевод на русский язык образовательных материалов ESC безусловно, полезен и целесообразен, так как ими могут пользоваться не только врачи РФ, но и медицинские специалисты других русскоговорящих стран. Совместная работа ESC и РКО в области перевода на русский язык образовательных материалов продолжится в 2016 г. В ближайшее время начнутся работы по переводу основного образовательного ресурса Европейского общества кардиологов ESClearningplatform. Это очень значимый образовательный ресурс, и те, кто владеет английским языком, уже сейчас могут пользоваться модулями, разработанными ведущими европейскими экспертами (<http://learn.escardio.org/Default.aspx>).

Значимым направлением образовательной деятельности РКО совместно с ESC является перевод Европейских клинических рекомендаций на русский язык, причем все переводы как полнотекстовых, так и карманных рекомендаций размещены с открытым доступом на сайте РКО (http://scardio.ru/rekomendacii/rekomendacii_esc/). С 2016 г. в журнале «Кардиология: новости, мнения, обучение» будут публиковаться «Summarycards» рекомендаций.

Сотрудничество с вузами. Одним из важнейших стратегических направлений деятельности РКО является налаживание взаимодействия с вузами по широкому спектру

вопросов. В настоящее время РКО находится в процессе заключения меморандумов о сотрудничестве по следующим направлениям:

- развитие постдипломного образования врачей по модели НМО в Российской Федерации;
- реализация совместных научных исследований в области медицины и их продвижение на международный уровень;
- экспертная поддержка разработки научных исследований в вузе;
- карьерное развитие для молодых ученых.

В рамках сотрудничества с вузами в области образования планируется организовывать и проводить совместные мероприятия в рамках НМО, разрабатывать совместные программы постдипломного обучения и др.

ПЕРСПЕКТИВЫ ОБРАЗОВАТЕЛЬНОЙ ДЕЯТЕЛЬНОСТИ РОССИЙСКОГО КАРДИОЛОГИЧЕСКОГО ОБЩЕСТВА

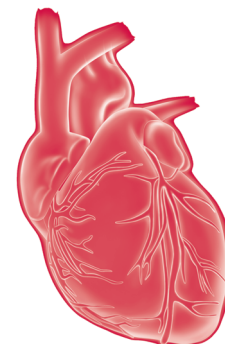
В 2016 г. планируется разработать ряд важных документов в области образования, которые позволят эффективно реализовывать образовательную деятельность в новых условиях. К этим документам относятся профессиональный стандарт по кардиологии, типовые программы обучения и др.

Продолжится работа по всем перечисленным направлениям, для того чтобы в отечественной кардиологии была создана эффективная и удобная система постдипломного образования.

Дополнительную информацию можно получить в образовательном разделе сайта РКО (http://scardio.ru/proekty/obrazovatelnyy_proekt/).

СВЕДЕНИЯ ОБ АВТОРЕ

Концевая Анна Васильевна – доктор медицинских наук, ведущий научный сотрудник отдела первичной профилактики ХНИЗ ФГУ ФГБУ «Государственный научно-исследовательский центр профилактической медицины» Минздрава России, Москва; председатель рабочей группы молодых кардиологов, член Президиума Правления РКО
E-mail: AKontsevaya@gnicpm.ru



Показания для имплантации кардиостимуляторов, кардиовертеров-дефибрилляторов и устройств сердечной ресинхронизации

С.М. Сами

Институт сердца и сосудов, Медицинский центр Милтона С. Херши Университета штата Пенсильвания, Херши, Пенсильвания, США

Ключевые положения

- У пациентов с выраженной брадикардией, возникающей в результате дисфункции синусового узла или атриовентрикулярной (АВ) блокады, следует рассмотреть вопрос об имплантации искусственного водителя ритма (электрокардиостимулятора).
- У пациентов с АВ-блокадой без клинических проявлений с частотой сердечных сокращений (ЧСС) <40 /мин или с систолической паузой >3 с при синусовом ритме или >5 с при фибрилляции предсердий во время бодрствования следует имплантировать искусственные водители ритма.
- У пациентов с устойчивыми клиническими проявлениями желудочковой тахикардии (ЖТ) или фибрилляции желудочков (ФЖ) либо после остановки сердца в результате ЖТ/ФЖ,

вызванными необратимыми причинами, следует установить имплантируемый кардиовертер-дефибриллятор (ИКД).

- У пациентов с хронической сердечной недостаточностью по левожелудочковому (ЛЖ) типу на фоне адекватного медикаментозного лечения (GDMT) с фракцией выброса (ФВ) ЛЖ $\leq 35\%$, II или III функциональным классом по классификации Нью-Йоркской кардиологической ассоциации (НУНА), следует рассмотреть вопрос об установке ИКД.
- У пациентов с хронической ЛЖ систолической сердечной недостаточностью на фоне GDMT-терапии с синусовым ритмом и блокадой левой ножки пучка Гиса при ФВ $\leq 35\%$, длительностью $QRS \geq 150$ мс следует рассмотреть сердечную ресинхронизацию.

Ключевые слова:

аритмия, устройства для коррекции сердечного ритма, электрокардиостимулятор ритма, имплантируемый кардиовертер-дефибриллятор, сердечная ресинхронизация, систолическая сердечная недостаточность

Indications for pacemakers, implantable cardioverter-defibrillator and cardiac resynchronization devices

S.M. Samii

Heart and Vascular Institute, Milton S. Hershey Medical Center, Penn State University, Hershey, PA, USA

Key points

- Patients with symptomatic inappropriate bradycardia from either sinus node dysfunction or atrioventricular (AV) block should be evaluated for a pacemaker.
- Patients who are asymptomatic with AV block and have heart rates less than 40 beats per minute or asystolic pauses greater than 3 seconds in sinus rhythm or greater than 5 seconds in atrial fibrillation WHILE AWAKE should be evaluated for a pacemaker.
- Patients who have symptomatic sustained ventricular tachycardia (VT) or ventricular fibrillation (VF) or have survived a cardiac arrest caused by VT/VF not from a reversible cause

should be evaluated for implantable cardioverter-defibrillator (ICD).

- Patients who have chronic left ventricular (LV) systolic heart failure on guideline-directed medical therapy (GDMT) with an LV ejection fraction (EF) of 35% or less with New York Heart Association functional class II or III should be evaluated for ICD.
- Patients who have chronic LV systolic heart failure on GDMT with sinus rhythm and left bundle branch block and EF of 35% or less with QRS duration of 150 ms or greater should be evaluated for cardiac resynchronization therapy.

Keywords:

arrhythmia, cardiac rhythm devices, pacemaker, implantable cardioverter-defibrillator, cardiac resynchronization therapy, systolic heart failure

Med Clin N Am. 2015; Vol. 99: 795–804;
<http://dx.doi.org/10.1016/j.mcna.2015.02.008>

Действующие руководства в определенной области медицины в значительной степени зависят от истории развития данной области. В случае имплантируемых водителей ритма классификация и показания к их применению основываются на истории развития и совершенствования этих устройств. В данной статье прослеживается, как видоизменялись данные устройства и как менялись показания по их применению на протяжении десятилетий.

Первым имплантируемым устройством контроля сердечного ритма был искусственный водитель ритма (кардиостимулятор). Вскоре после него появился имплантируемый кардиовертер-дефибриллятор (ИКД). Со временем эти приборы были объединены для одновременного обеспечения функций водителя ритма и дефибриллятора. Искусственный водитель ритма и ИКД приобрели форму многокамерных систем, которые позволили лечить комбинированные нарушения проводимости сердца, сердечную недостаточность и тахикардии.

В данной статье показания и противопоказания к имплантации устройств основываются на современных руководствах American College of Cardiology Foundation/American Heart Association/Heart Rhythm Society, которые в последний раз были пересмотрены в 2008 г., а затем дополнены в 2012 г.

ИСКУССТВЕННЫЕ ВОДИТЕЛИ РИТМА

История

Впервые водитель ритма был имплантирован человеку в 1958 г. Первый экземпляр постоянного водителя ритма представлял собой усовершенствованный вариант довольно простых временных водителей ритма, использовавшихся с начала 1950-х гг., которые показали свою эффективность в снижении смертности в послеоперационном периоде у лиц с врожденными пороками сердца [1]. Первый опыт применения временного водителя ритма показал необходимость его использования для поддержания жизни у некоторых пациентов на неопределенный срок. Несмотря на отсутствие в те времена рандомизированных клинических испытаний (РКИ), были выявлены определенные преимущества использования этих приборов с учетом осложнений, возникавших в отсутствие лечения брадиаритмий, таких как обмороки, желудочковые аритмии, сердечная недостаточность и смерть. По мере совершенствования технологий, разработки трансвенозных электродов, создания миниатюрных аккумуляторов и многокамерных систем водителей ритма со сложным программированием, спустя десятки лет после начала их применения, появилась возможность проводить оценку самого прибора и эффективность тех или иных программных режимов. Данные, полученные более чем за 60 лет, позволяют сделать вывод о том, что лучшие результаты применения водителей ритма были получены у пациентов с клиническими проявлениями и высоким риском прогрессирования нарушений проводимости сердца [2].

После модернизации водителей ритма в многокамерные системы их применение в лечении сердечной недостаточности нуждается в дальнейшем изучении.

Персистирующая брадикардия

Существуют два основных вида устойчивой брадикардии: вследствие дисфункции синусового узла (ДСУ) или атриовентрикулярной (АВ) блокады. Эффективность применения водителей ритма при данной патологии не подтверждалась РКИ. Однако отмечаются снижение частоты обмороков и других симптомов, связанных с брадикардией, и увеличение продолжительности жизни пациентов по сравнению с теми больными, которым не установлен водитель ритма.

Дисфункция синусового узла

У пациентов с ДСУ отмечаются выраженная персистирующая или эпизодическая брадикардия либо недостаточность хронотропной функции. Ключевыми особенностями ДСУ являются несоответствующий характер брадикардии и невозможность объяснить ее механизмами нормальной физиологии. Важно это учитывать, так как брадикардия, возникающая во время сна, а также при повышении тонуса блуждающего нерва, при сильной боли или физической нагрузке, является адекватной ответной реакцией, которая протекает без симптомов и не требует лечения.

Персистирующая выраженная брадикардия может приводить к головокружению, симптоматике, имитирующей состояние после физической нагрузки, и обморокам. ДСУ – полиэтиологическое заболевание, однако часто оно описывается в упрощенном виде как следствие фиброза или возрастных изменений синусового узла. При изучении стенок предсердия у пациентов с ДСУ были продемонстрированы структурные изменения, подтверждающие упрощенную теорию [3]. В то же время с возрастом в синусовом узле происходят естественные изменения, которые могут стать причиной развития ДСУ [4]. Эти изменения были детально описаны с учетом особенностей процессов в ионных каналах, что подтверждает сильную упрощенность данной теории фиброза [5]. Клинически ДСУ чаще всего проявляется резкими обмороками. Другие более субъективные симптомы, такие как головокружение, слабость и быстрая утомляемость, вызваны несоответствием прироста частоты сердечных сокращений (ЧСС) по отношению к повседневным физическим нагрузкам, что приводит к относительному снижению сердечного выброса. Если у пациентов с обморочными проявлениями не проводить адекватное лечение, обмороки могут участиться. В отсутствие симптоматики диагностика ДСУ при персистирующей брадикардии очень сложна. Обычно требуются данные дополнительных методов обследования, таких как длительное холтеровское мониторирование, регистраторы событий, проба с физической нагрузкой, а также использование имплантируемого петлевого ЭКГ-регистратора для подтверждения связи брадикардии с имеющимися симптомами.

Показания и противопоказания для установки искусственного водителя ритма при дисфункции синусового узла

Показанием для установки постоянного водителя ритма является ДСУ с подтвержденной симптоматической брадикардией и хронотропной недостаточностью, которая не исчезает после смены лекарственных препаратов. Водитель ритма показан, если во время приема ряда лекарственных препаратов по медицинским показаниям отмечаются побочные эффекты в виде брадикардий [2]. Бессимптомное течение ДСУ не является показанием для имплантации водителя ритма, в том числе если имеющаяся у пациента симптоматика не обусловлена брадикардией [2].

Так, было продемонстрировано, что у пациентов с ДСУ, которым установили водитель ритма, риск развития АВ-блокады составил 1,7% в год, что в дальнейшем требовало установки желудочкового электрода [6]. Этот результат соответствовал данным некоторых других наблюдательных исследований [7]. Поэтому в таких случаях чаще всего устанавливают двухкамерные водители ритма. Бывают случаи, когда лицам, у которых риск развития АВ-блокады менее вероятен, устанавливают однокамерный предсердный водитель ритма.

Атриовентрикулярная блокада

Атриовентрикулярная блокада обычно описывается как блокада на уровне АВ-узла, пучка Гиса или ниже него. Клинически различают АВ-блокаду I, II или III типа, и эта классификация часто коррелирует с уровнем блокады. АВ-блокада может быть интермиттирующей или персистирующей. Возможны также переходы от одного типа к другому, особенно при нарушении проводимости импульса ниже АВ-узла. При АВ-блокаде III типа возможна полная блокада на уровне или ниже пучка Гиса, и при этом отсутствует проведение электрического импульса с предсердий на желудочки. Вследствие этого чаще всего на уровне желудочков появляется непродолжительный выскальзывающий ритм. У таких пациентов могут появиться симптомы, вызванные замедлением сердечного ритма или появлением желудочковых аритмий. Ранние научные исследования у пациентов, которым установили водитель ритма, отметили уменьшение симптомов и повышение продолжительности жизни [7].

В случае АВ-блокады I или II типа решение об установке водителя ритма принимается на основании степени тяжести симптомов и риска прогрессирования блокады. Очевидно, что при наличии симптомов брадикардии или неадекватной степени синхронизации на уровне АВ-узла установка двухкамерного водителя ритма позволит уменьшить клинические симптомы. При отсутствии симптомов рекомендуется углубленное обследование, оно поможет уточнить уровень блокады (выше или ниже АВ-узла), а также оценить риск прогрессирования нарушений проводимости. Если на электрокардиограмме выявлены нарушения проводимости в ветвях пучка Гиса при двухпучковой блокаде или блокада левой ножки пучка Гиса (БЛНПГ), они свидетельствуют о риске прогрессирования АВ-блокады. Обследование включает

диагностическое электрофизиологическое исследование, стресс-пробы или продолжительный мониторинг.

При АВ-блокаде необходимо определить обратимость вызывающих ее причин. Примером таких причин может быть болезнь Лайма, которая вызывает АВ-блокаду у детей и подростков. В таком случае проводятся антибиотикотерапия и поддерживающее лечение, которые не требуют длительного применения водителя ритма. Другой обратимой причиной АВ-блокады является токсическое действие лекарственных препаратов. Помимо определения обратимости вызывающих АВ-блокаду причин следует исключить сопутствующую патологию: сердечную недостаточность, ишемическую болезнь сердца, заболевания клапанов сердца или устойчивые желудочковые аритмии. Необходимо исключить и системные заболевания, в частности саркоидоз или амилоидоз.

Показания и противопоказания для установки искусственного водителя ритма при атриовентрикулярной блокаде

Показанием для имплантации постоянного водителя ритма является АВ-блокада любого типа в тех случаях, когда доказано, что имеющиеся симптомы связаны с нарушением проводимости. Симптомами могут быть брадикардия либо желудочковые аритмии, вызванные брадикардией. Пациентам с клиническими проявлениями или тем, у кого применение лекарственных препаратов, которые вызывают брадикардию, показана установка искусственного водителя ритма. При риске прогрессирования нарушений проводимости может быть установлен водитель ритма даже при отсутствии явных симптомов. Это происходит в следующих ситуациях: альтернирующая блокада ветви пучка Гиса, пауза >3 с при синусовом ритме или >5 с при фибрилляции предсердий во время бодрствования [2]. Установка водителя ритма также должна быть рассмотрена у лиц с выпадением ритма при ЧСС <40 в минуту во время бодрствования [2].

Установка водителей ритма не показана лицам без клинических симптомов или лицам с выявленной АВ-блокадой выше АВ-узла без нарушения проводимости, например, БЛНПГ или двухпучковой блокады. Применение водителей ритма не показано в тех ситуациях, если предполагается, что АВ-блокада имеет временный характер и не будет рецидивировать, как, например, в случаях токсического действия лекарственных препаратов или болезни Лайма [2].

В большинстве случаев при АВ-блокаде устанавливают двухкамерные водители ритма, обеспечивающие синхронность АВ-узла. Исключение составляют пациенты с постоянной формой фибрилляции предсердий, которым показан только желудочковый водитель ритма. Было установлено, что применение двухкамерных систем водителей ритма характеризуется меньшей частотой возникновения фибрилляции предсердий и синдрома водителя ритма по сравнению с системами желудочковых водителей ритма [8]. Разницы в показателях смертности или прогрессирования сердечной недостаточности при сравнении двух- и однокамерных (желудочковых) водителей ритма не отмечено [9].

Вследствие установки водителя ритма при АВ-блокаде образуется правожелудочковый (ПЖ) ритм. В ранних исследованиях ПЖ ритм не влиял на долгосрочное прогрессирование сердечной недостаточности [9]. В настоящее время получены доказательства, что ПЖ ритм может ускорить развитие сердечной недостаточности у лиц со сниженной систолической функцией левого желудочка [10, 11]. Потенциально постоянный ПЖ ритм может привести к ухудшению ЛЖ систолической сердечной недостаточности. Согласно последнему руководству 2012 г. по имплантируемым устройствам, сердечную ресинхронизирующую терапию (СРТ) необходимо проводить пациентам с фракцией выброса ЛЖ (ФВ ЛЖ) $\leq 35\%$ при ожидаемом общем времени стимуляции $>40\%$ [12]. Данное положение впоследствии может быть пересмотрено после получения результатов, подтверждающих эффективность СРТ при умеренных нарушениях систолической функции ЛЖ. В ходе исследования BLOCKHF пациентам, нуждающимся в установке желудочкового водителя ритма по причине АВ-блокады сердца или удлиненной блокады сердца I степени, методом случайного выбора устанавливали двухкамерные водители ритма или проводили СРТ при ФВ ЛЖ $\leq 50\%$. В результате отметили, что после проведения СРТ значительно снижается частота госпитализаций, связанных с нарастанием сердечной недостаточности, при соотношении рисков – 0,70 [доверительный интервал (ДИ) 0,52–0,93] [13].

Фибрилляция предсердий

Низкая частота сокращения желудочков, проявляющаяся клинической симптоматикой, является показанием к установке искусственного водителя ритма при фибрилляции предсердий. Водитель ритма также показан при паузах длительностью >5 с во время бодрствования и при наличии клинических симптомов после восстановления синусового ритма [2]. Замедление сердечного ритма, вызванное применением лекарственных препаратов, предназначенных для контроля ритма или частоты фибрилляции предсердий, также является показанием к установке искусственного водителя ритма.

Пациентам с постоянной формой фибрилляции предсердий устанавливают однокамерные системы, а пациентам с пароксизмальной формой чаще всего имплантируют двухкамерные системы для обеспечения синхронности в АВ-узле во время синусового ритма. В качестве промежуточного этапа подготовки к абляции АВ-узла пациентам с трудно поддающейся контролю фибрилляцией предсердий и быстрым желудочковым ответом также устанавливают искусственный водитель ритма [2].

При сочетанной патологии пациентам с систолической дисфункцией ЛЖ при ФВ ЛЖ $\leq 35\%$ в случае ожидаемого времени стимуляции $>40\%$, а также при БЛНПГ имплантируют СРТ-устройства, которые значительно снижают скорость прогрессирования сердечной недостаточности и, как следствие, частоту госпитализации [12].

Нейрокардиогенные синдромы

Причинами большинства обмороков являются нейрокардиогенные синдромы [14]. Эти синдромы характеризуются следующими состояниями: синдром гиперчувствительности каротидного синуса (ГКС), нейрокардиогенные обмороки (НКО), ортостатическая неустойчивость и синдром постуральной ортостатической тахикардии. Несмотря на высокую частоту обмороков и схожих с ними состояний, применение искусственных водителей ритма в таких случаях показано редко.

ГКС – это состояние, обусловленное усиленным рефлекторным ответом на стимуляцию каротидного синуса. И нормальный, и усиленный ответ на стимуляцию каротидного синуса может включать рефлекторное ослабление сердечной деятельности и рефлекторное снижение сосудистого тонуса либо их комбинацию. Оба компонента вызываются усилением парасимпатического тонуса или ослаблением симпатического тонуса при стимуляции каротидного синуса. Помимо рефлекторного ослабления сердечной деятельности возможно преходящее замедление синусового ритма и замедление проведения импульса через АВ-узел, что приводит к замедлению ЧСС, удлинению интервала *PR*, а иногда к преходящей АВ-блокаде. Вазопрессорный эффект является результатом снижения сосудистого тонуса, который вызывает преходящую гипотензию. Любой из этих эффектов может привести к обмороку или близкому к нему состоянию. При выявлении обоих велика вероятность возникновения клинических симптомов. Установка постоянного водителя ритма показана при рецидивирующей спонтанной ГКС, которая приводит к рецидивирующим обморокам, а также при глубоком рефлекторном угнетении сердечной деятельности с продолжительностью асистолии >3 с при надавливании на каротидный синус [15].

НКО – это ответная реакция, которая запускается в различных ситуациях и приводит к снижению сосудистого тонуса или к угнетению сердечной деятельности. Это может спровоцировать длительное нахождение в положении стоя, боль, тревога или стресс. Часто эти явления возникают в результате сочетания обоих компонентов – преходящей гипотензии и брадикардии. Применение водителя ритма при данной патологии не показало значительного снижения частоты обмороков [16], поэтому в данном случае не следует рассматривать водителя ритма как метод первой линии [2].

Другие состояния, при которых показана установка искусственного водителя ритма

Для уменьшения риска прогрессирования нарушений проводимости и риска тахиаритмии показана установка искусственного водителя ритма при ряде наследственных и приобретенных состояний. Примерами врожденных состояний являются нейромышечные заболевания, которые приводят к прогрессированию нарушения проводимости. При некоторых формах синдрома удлиненного интервала *QT* показана установка водителя ритма пациентам с сохраняющимися симптомами, несмотря

на проводимую терапию β-блокаторами. К приобретенным состояниям относится саркоидоз сердца, приводящий к прогрессированию нарушения проводимости, которое является показанием к установке искусственного водителя ритма [2].

ИМПЛАНТИРУЕМЫЙ КАРДИОВЕРТЕР-ДЕФИБРИЛЛЯТОР

История

Как и для постоянного водителя ритма, концепция имплантируемого дефибриллятора, включающегося «по потребности», возникла в результате ряда наблюдений за пациентами с ишемической болезнью сердца и рецидивирующими желудочковыми тахикардиями (ЖТ), которые были причиной высокой летальности [17]. Только через 10 лет первый ИКД был успешно вживлен 3 пациентам со злокачественным течением желудочковых аритмий [18, 19]. Этот успех помог проведению первого клинического исследования для оценки эффективности ИКД. В 1985 г. Управление по контролю за качеством продуктов питания и лекарственных средств Правительства США (Food and Drug Administration) одобрило первое из последующих многочисленных показаний к имплантации ИКД [20]. Вначале единственным одобренным показанием к установке ИКД было его применение не у пациентов, которые перенесли остановку сердца, а у больных с ярко выраженными клиническими симптомами устойчивой фибрилляции желудочков или ЖТ.

Существует большой спектр противопоказаний к ИКД даже при наличии у пациента показаний к его установке. Установка ИКД противопоказана пациентам, у которых ожидаемая продолжительность жизни не превышает 1 года или их состояние соответствует IV функциональному классу (ФК) по классификации Нью-Йоркской кардиологической ассоциации (New York Heart Association – NYHA), при которой не проводят СРТ или трансплантацию. Имплантация противопоказана в случае «значительного психического расстройства, которое может усугубляться установкой ИКД», либо в случае, если описанная группа пациентов находится под наблюдением специалистов [2]. Установка ИКД не рекомендуется пациентам с инфекцией системного характера. При неконтролируемых желудочковых аритмиях установка ИКД не эффективна [2]. Современные показания к установке ИКД представлены ниже.

Вторичная профилактика внезапной смерти

С появлением возможности установки ИКД с поддержанием функции дефибриллятора «по потребности» в 1980-е гг. появилась необходимость подтверждения ее эффективности по сравнению с риском проведения операции ее вживления. Опыт применения ИКД у небольшой группы пациентов с высоким риском стал стартовой площадкой для проведения более крупных РКИ на протяжении последующего десятилетия. Они подтвердили эффективность ИКД как метода вторичной профилактики внезапной сердечной смерти (ВСС). Метаанализ

3 крупнейших исследований, изучавших ИКД в качестве метода вторичной профилактики, показал снижение смертности по всем причинам на 28% по сравнению с пациентами, которые получали лечение антиаритмическими препаратами [21].

Показания и противопоказания для установки имплантируемого кардиовертера-дефибриллятора для вторичной профилактики внезапной сердечной смерти

Остановка сердца в анамнезе, вызванная ЖТ или ФЖ и не обусловленная обратимыми причинами, является показанием для установки ИКД. При ожидаемой продолжительности жизни меньше 1 года установка ИКД противопоказана. Неконтролируемые желудочковые аритмии, а также эпизоды ЖТ или ФЖ, вызванные полностью обратимыми причинами, тоже относятся к противопоказаниям. Спонтанная устойчивая ЖТ с морфологическими изменениями в сердце является показанием для проведения ИКД. Пациентам с обмороками, которые протекают с подтвержденными устойчивыми желудочковыми аритмиями, устанавливают ИКД [2].

Первичная профилактика внезапной смерти

Существенные положительные результаты, полученные в небольшой группе пациентов с устойчивой ЖТ или ФЖ, ставят перед исследователями два вопроса: можно ли выявить пациентов до первого эпизода устойчивой желудочковой аритмии и будет ли эффект от применения ИКД. На основании этой концепции было разработано множество РКИ, направленных на определение эффективности применения ИКД у пациентов с высоким риском внезапной смерти. Первичные исследования, изучавшие эффективность профилактики внезапной смерти, проводились в группе пациентов, у которых в анамнезе были инфаркт миокарда (ИМ), ишемическая болезнь сердца и ФВ ЛЖ. В ходе одного из масштабных исследований – Multicenter Automatic Defibrillator Implantation Trial – II (MADIT II) – было установлено снижение смертности от всех причин на 31% по сравнению с контрольной группой [22]. Показатели были так существенны, что эксперимент остановили уже по истечению 20 мес наблюдения за выжившей группой пациентов, которым установили ИКД [23].

Таким образом, после подтверждения эффективности применения ИКД у пациентов с ИМ в анамнезе и со сниженной ФВ ЛЖ стали изучать пациентов с сердечной недостаточностью, которая возникла вследствие хронической систолической дисфункции ЛЖ. Было начато масштабное рандомизированное исследование для оценки возможности первичной профилактики Sudden Cardiac Death in Heart Failure Trial (SCD-HeFT). В это исследование были включены пациенты с хронической систолической сердечной недостаточностью, которые получали оптимальную медикаментозную терапию на протяжении хотя бы 3 мес до начала их участия в эксперименте и у которых ФВ ЛЖ была ≤35%. В данном исследовании наблюдалось снижение смертности на 23% у тех

пациентов, которым был установлен ИКД при показателях ФВ ЛЖ $\leq 35\%$, что соответствовало II или III ФК по классификации NYHA [24]. Снижение показателей смертности при установке ИКД у пациентов с менее выраженными клиническими симптомами сердечной недостаточности, что соответствовало II функциональному классу по классификации NYHA, составило 46% [24].

Показания к первичной профилактике внезапной сердечной смерти

ИКД терапия показала свою эффективность для пациентов с ФВ ЛЖ $\leq 35\%$, II–III ФК по классификации NYHA, которые получали оптимальное медикаментозное лечение >40 дней после ИМ. Пациенты с I ФК, у которых в анамнезе имеется ИМ, с ФВ ЛЖ $<30\%$ также имеют показания для ИКД. При неишемических кардиомиопатиях с ФВ ЛЖ $\leq 35\%$, II–III ФК NYHA на фоне оптимального медикаментозного лечения на протяжении более чем 3 мес следует имплантировать ИКД [2].

Существуют также редкие и/или наследственные заболевания, которые рассматриваются как фактор высокого риска внезапной смерти. При ряде таких заболеваний следует установить ИКД для профилактики синдрома внезапной смерти, например, при гипертрофической кардиомиопатии с множественными факторами риска [2]. Некоторые формы синдрома удлиненного интервала QT, синдром Бругада и аритмогенная дисплазия ПЖ являются отдельной группой врожденных заболеваний, которые сопровождаются высоким риском ВСС [2]. Общим признаком для этих заболеваний является наличие в семейном анамнезе случая внезапной смерти либо установка ИКД кому-либо из членов семьи для вторичной ее профилактики.

Существуют четкие противопоказания к установке ИКД даже при наличии показаний: ожидаемая продолжительность жизни не более 1 года; пациенты с IV ФК по классификации NYHA, которым противопоказана трансплантация сердца; тяжелые психические расстройства, которые могут усугубиться установкой ИКД, или при которых она будет мешать дальнейшему наблюдению за пациентом [2].

СЕРДЕЧНАЯ РЕСИНХРОНИЗАЦИЯ

История

Более чем за три десятилетия применения постоянного водителя ритма после его первой имплантации стало очевидно, что искусственный водитель ритма не улучшает исходы сердечной недостаточности [9]. Появились сведения, подтверждающие, что расширение комплекса QRS коррелирует с ростом смертности [25]. Расширение комплекса QRS, обусловленное ПЖ ритмом, объясняет отсутствие положительной динамики симптомов сердечной недостаточности при установке двухкамерного водителя ритма для лечения АВ-блокады. Согласно этим наблюдениям была разработана теория о том, что сужение комплексов QRS приводит к улучшению сократительной способности миокарда [26]. В середине 1990-х гг. появились данные о том, что бивентрикулярные водители ритма улучшают гемодинамику у пациентов

с сердечной недостаточностью на фоне расширенного комплекса QRS [27]. Это послужило толчком для начала ряда РКИ, направленных на определение эффективности многосистемных водителей ритма, которые были названы системами СРТ, у пациентов с хронической систолической сердечной недостаточностью на фоне расширенного комплекса QRS.

Сердечная ресинхронизация при клинических проявлениях систолической сердечной недостаточности

В 2001 г. были опубликованы данные первого многоцентрового РКИ исследования СРТ, они показали обоснованность ее назначения пациентам с тяжелой сердечной недостаточностью на фоне расширенного комплекса QRS >150 мс для повышения толерантности пациентов физическим нагрузкам улучшения их качества жизни [28]. Затем последовал ряд масштабных проспективных РКИ, которые подтверждали необходимость применения СРТ для лечения сердечной недостаточности у пациентов с клиническими симптомами [29–31]. В ряде исследований также оценивалась эффективность применения ИКД для данной группы пациентов. Как уже упоминалось в разделе первичной профилактики ВСС, у группы пациентов с хронической систолической сердечной недостаточностью отмечается эффективность применения ИКД. В клиническом исследовании Comparison of Medical Therapy, Pacing, and Defibrillation in Heart Failure (COMPANION) наблюдалось относительное снижение риска смертности от всех причин на 24% у пациентов с тяжелой сердечной недостаточностью при применении СРТ по сравнению с оптимальной медикаментозной терапией [31]. Показатели смертности были значительно ниже при использовании комбинированных устройств СРТ и ИКД (CRT и ICD, CRTD), применение которых показало относительное снижение риска смертности на 36% от всех причин в течение 1 года [31]. Еще одно масштабное европейское исследование СРТ у пациентов с тяжелой хронической сердечной недостаточностью и широкими QRS показало относительное снижение риска смертности на 36% по сравнению с пациентами, получавшими медикаментозное лечение [30]. В одном крупном ретроспективном исследовании было показано, что исходы у пациентов с морфологическими изменениями при БЛНПГ были лучше по сравнению с пациентами, у которых отмечалось расширение комплекса QRS без морфологических изменений, характерных для БЛНПГ [32, 33].

Сердечная ресинхронизация при клинически невыраженной систолической сердечной недостаточности

После получения впечатляющих результатов у пациентов с клиническими проявлениями сердечной недостаточности начали изучать применение СРТ у пациентов с менее выраженными симптомами систолической сердечной недостаточности (II ФК по NYHA), низким ФВ и расширенным комплексом QRS. В исследовании Multicenter Automatic Defibrillator Implantation Trial with Cardiac Resynchronization Therapy (MADIT-CRT) приняли

участие пациенты с клиническими симптомами, которые соответствовали I и II ФК по классификации NYHA с ФВ ЛЖ $\leq 30\%$ и длительностью $QRS \geq 130$ мс. Уникальность данного исследования заключается в том, что всем пациентам установили ИКД. У тех пациентов, которым установили CRT-D, отмечалось снижение показателей первичной госпитализации по поводу сердечной недостаточности или смерти на 34% [34]. Этот показатель был достигнут за счет снижения уровня госпитализации по причине сердечной недостаточности на 41% у всех пациентов с установленным ИКД [34]. Более существенное уменьшение проявлений сердечной недостаточности при применении СРТ отмечалось у пациентов с расширением комплекса $QRS \geq 150$ мс.

Показания к сердечной ресинхронизации

СРТ с ИКД или без него показана пациентам с хронической ЛЖ систолической сердечной недостаточностью, II, III или IV амбулаторным ФК NYHA, с синусовым ритмом и БЛНПГ на фоне расширения комплекса $QRS \geq 150$ мс и с ФВ ЛЖ $\leq 35\%$, которые получали стандартное медикаментозное лечение (guideline-directed medical therapy; GDMT). СРТ применяется у пациентов с более выраженными клиническими симптомами, соответствующими III или IV амбулаторному ФК NYHA, при ФВ ЛЖ $\leq 35\%$ (на фоне GDMT), когда имеются морфологические изменения БЛНПГ с расширением комплекса QRS в пределах от 120 до 149 мс, или при отсутствии морфологического субстрата БЛНПГ расширение комплекса QRS составляет ≥ 150 мс [12].

С появлением данных, указывающих на эффективность снижения клинических проявлений сердечной недоста-

точности на фоне применения СРТ, показания к их применению расширились и стали включать пациентов с ПЖ ритмом и проявлениями систолической сердечной недостаточности с ФВ $\leq 35\%$ (на фоне GDMT) при условии, что общее время стимуляции будет $>40\%$. Потенциальными кандидатами, которым показана установка СРТ, являются пациенты с фибрилляцией предсердий, которые нуждаются в желудочковом водителе ритма (включая пациентов, которым должны провести абляцию АВ-узла) [12].

Как и во всех случаях применения устройств контроля сердечного ритма, существуют четкие противопоказания к СРТ даже при наличии показаний к их установке. Согласно последним обновлениям руководства, которые соответствуют III классу доказательной медицины, данная процедура не рекомендована «пациентам, у которых имеются кардиологические и некардиологические сопутствующие заболевания и/или ожидаемая продолжительность жизни с хорошей функциональной активностью составляет менее 1 года» [12].

ЗАКЛЮЧЕНИЕ

Имплантируемые устройства контроля сердечного ритма стали важным компонентом лечения пациентов с нарушениями проводимости сердечного импульса. Со временем произошли значительное развитие аппаратных средств и расширение показаний к их применению, после того как первый водитель ритма был установлен мужчине с полной блокадой сердца более 50 лет назад. Однако показания и руководства к их применению все еще требуют дальнейшего совершенствования.

СВЕДЕНИЯ ОБ АВТОРЕ

Сами Сорайя М. (Samii Soraya M.) – доктор медицины, кандидат наук Института сердца и сосудов, Медицинский центр Милтона С. Херши Университета штата Пенсильвания, Херши, Пенсильвания, США
E-mail: ssamii@hmc.psu.edu

ЛИТЕРАТУРА

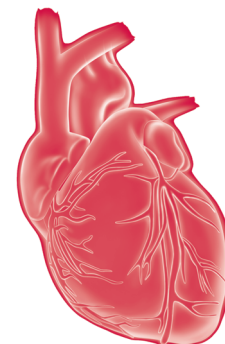
1. Weirich W.L., Gott V.L., Lillehei C.W. The treatment of complete heart block by the combined use of a myocardial electrode and an artificial pacemaker // Surg. Forum. 1958. Vol. 8. P. 360–363.
2. Epstein A.E., Dimarco J.P., Ellenbogen K.A. et al. ACC/AHA/HRS 2008 Guidelines for device-based therapy of cardiac rhythm abnormalities: a report of the American College of Cardiology/American Heart Association task force on practice guidelines // J. Am. Coll. Cardiol. 2008. Vol. 51. P. e1–e62.
3. Sanders P., Morton J.B., Kistler P.M. et al. Electrophysiological and electroanatomic characterization of the atria in sinus node disease: evidence of diffuse atrial remodeling // Circulation. 2004. Vol. 109. P. 1514–1522.
4. Kistler P.M., Sanders P., Fynn S.P. et al. Electrophysiologic and electroanatomic changes in the human atrium associated with age // J. Am. Coll. Cardiol. 2004. Vol. 44. P. 109–116.
5. Jones S.A., Boyett M.R., Lancaster M.K. Declining into failure: the age-dependent loss of the L-type calcium channel within the sinoatrial node // Circulation. 2007. Vol. 115. P. 1183–1190.
6. Nielsen J.C., Thomsen P.E., Hojberg S. et al. A comparison of single-lead pacing with dual-chamber pacing in sick sinus syndrome // Eur. Heart J. 2011. Vol. 32. P. 686–696.
7. Brignole M., Auricchio A., Baron-Esquivias G. et al. 2013 ESC Guidelines of cardiac pacing and cardiac resynchronization therapy // Europace. 2013. Vol. 15. P. 1070–1118.
8. Healey J.S., Toff W.D., Lamas G.A. et al. Cardiovascular outcomes with atrial-based pacing compared with ventricular pacing // Circulation. 2006. Vol. 114. P. 11–17.
9. Toff W.D., Camm A.J., Skehan J.D. et al. Single-chamber versus dual-chamber pacing for high-grade atrioventricular block // N. Engl. J. Med. 2005. Vol. 353. P. 145–155.

10. Wilkoff B.L., Kudenchuk P.J., Buxton A.E. et al. The DAVID (Dual Chamber and VVI Implantable defibrillator) II trial // *J. Am. Coll. Cardiol.* 2009. Vol. 53. P. 872–880.
11. Barshesht A., Moss A.J., McNitt S. et al. Long-term implications of cumulative right ventricular pacing among patients with an implantable cardioverter-defibrillator // *Heart Rhythm.* 2011. Vol. 8. P. 212–218.
12. Tracy C.M., Epstein A.E., Darbar D. et al. 2012 ACCF/AHA/HRS focused update of the 2008 guidelines for device-based therapy of cardiac rhythm abnormalities // *J. Am. Coll. Cardiol.* 2012. Vol. 60. P. 1297–1313.
13. Curtis A.B., Worley S.J., Adamson P.D. et al. Biventricular pacing for atrioventricular block and systolic dysfunction // *N. Engl. J. Med.* 2013. Vol. 368. P. 1585–1593.
14. Soteriades E.S., Evans J.C., Larson M.G. et al. Incidence and prognosis of syncope // *N. Engl. J. Med.* 2002. Vol. 19. P. 878–885.
15. Sra J.S., Jazayeri M.R., Avital B. et al. Comparison of cardiac pacing with drug therapy in the treatment of neurocardiogenic (vasovagal) syncope with bradycardia or asystole // *N. Engl. J. Med.* 1993. Vol. 328. P. 1085–1090.
16. Connolly S.J., Sheldon R., Thorpe K.E. et al. Pacemaker therapy for prevention of syncope in patients with recurrent severe vasovagal syncope: second vasovagal pacemaker study (VPS II): a randomized trial // *JAMA.* 2003. Vol. 289. P. 2224–2229.
17. Mirowski M., Mower M.M., Staewen W.S. et al. Standby automatic defibrillator: an approach to prevention of sudden coronary death // *Arch. Intern. Med.* 1970. Vol. 126. P. 158–161.
18. Mirowski M., Morton M.M., Reid P.R. The automatic implantable defibrillator // *Am. Heart J.* 1980. Vol. 100. P. 1089–1092.
19. Mirowski M., Reid P.R., Mower M.M. Termination of malignant ventricular arrhythmias with an implantable automatic defibrillator in human beings // *N. Engl. J. Med.* 1980. Vol. 303. P. 322–344.
20. US Food and Drug Administration, 50 Fed Reg 47276, 1985.
21. Connolly S.J., Hallstrom A.P., Cappato R. et al. Meta-analysis of the implantable cardioverter defibrillator secondary prevention trials. AVID, CASH and CIDS studies // *Eur. Heart J.* 2000. Vol. 24. P. 2071–2078.
22. Moss A.J., Zareba W., Hall W.J. et al. Prophylactic implantation of a defibrillator in patients with myocardial infarction and reduced ejection fraction // *N. Engl. J. Med.* 2002. Vol. 346. P. 877–883.
23. Coats A.J. MADIT II, the Multi-center Automatic Defibrillator Implantation Trial II (MADIT II) stopped early for mortality reduction, has ICD earned its evidence-based credentials? // *Int. J. Cardiol.* 2002. Vol. 82. P. 1–5.
24. Bardy G.H., Lee K.L., Mark D.B. Sudden Cardiac Death in Heart Failure Trial (SCD-HeFT) investigators amiodarone or an implantable cardioverter-defibrillator for congestive heart failure // *N. Engl. J. Med.* 2005. Vol. 352. P. 225–237.
25. Unverferth D.V., Magorien R.D., Moeschleberger M.L. et al. Factors influencing the one-year mortality of dilated cardiomyopathy // *Am. J. Cardiol.* 1984. Vol. 54. P. 147–152.
26. Xiao H.B., Lee C.H., Gibson D.G. Effect of left bundle branch block on diastolic function in dilated cardiomyopathy // *Br. Heart J.* 1991. Vol. 66. P. 443–447.
27. Cazeau S., Ritter P., Lazarus A. et al. Multisite pacing for end-stage heart failure, early experiences // *Pacing Clin. Electrophysiol.* 1996. Vol. 19. P. 1748–1757.
28. Cazeau S., Leclercq C., Lavergne T. et al. Effects of multisite biventricular pacing in patients with heart failure and intraventricular conduction delay // *N. Engl. J. Med.* 2001. Vol. 344. P. 873–880.
29. Abraham W.T., Fisher W.G., Smith A.L. et al. Cardiac resynchronization in chronic heart failure // *N. Engl. J. Med.* 2002. Vol. 346. P. 1845–1853.
30. Cleland J.G., Daubert J.C., Erdmann E. et al. The effect of cardiac resynchronization on morbidity and mortality in heart failure // *N. Engl. J. Med.* 2005. Vol. 352. P. 1539–1549.
31. Bristow M.R., Saxon L.A., Boehmer J. et al. Cardiac-resynchronization therapy with or without an implantable defibrillator in advanced chronic heart failure // *N. Engl. J. Med.* 2004. Vol. 350. P. 2140–2150.
32. Bilchick K.C., Kamath S., Dimarco J.P. et al. Bundle-branch block morphology and other predictors of outcome after cardiac resynchronization therapy in Medicare patients // *Circulation.* 2010. Vol. 122. P. 2022–2030.
33. Adelstein E.C., Saba S. Usefulness of baseline electrocardiographic QRS complex pattern to predict response to cardiac resynchronization // *Am. J. Cardiol.* 2009. Vol. 103. P. 238–242.
34. Moss A.J., Hall W.J., Cannom D.S. et al. Cardiac resynchronization therapy for the prevention of heart failure events // *N. Engl. J. Med.* 2009. Vol. 361. P. 1329–1338.

REFERENCES

1. Weirich W.L., Gott V.L., Lillehei C.W. The treatment of complete heart block by the combined use of a myocardial electrode and an artificial pacemaker. *Surg Forum.* 1958; Vol. 8: 360–3.
2. Epstein A.E., Dimarco J.P., Ellenbogen K.A., et al. ACC/AHA/HRS 2008 Guidelines for device-based therapy of cardiac rhythm abnormalities: a report of the American College of Cardiology/American Heart Association task force on practice guidelines. *J Am Coll Cardiol.* 2008.; Vol. 51: e1–62.
3. Sanders P., Morton J.B., Kistler P.M., et al. Electrophysiological and electroanatomic characterization of the atria in sinus node disease: evidence of diffuse atrial remodeling. *Circulation.* 2004; Vol. 109: 1514–22.
4. Kistler P.M., Sanders P., Fynn S.P., et al. Electrophysiological and electroanatomic changes in the human atrium associated with age. *J Am Coll Cardiol.* 2004; Vol. 44: 109–16.
5. Jones S.A., Boyett M.R., Lancaster M.K. Declining into failure: the age-dependent loss of the L-type calcium

- channel within the sinoatrial node. *Circulation*. 2007; Vol. 115: 1183–90.
6. Nielsen J.C., Thomsen P.E., Hojberg S., et al. A comparison of single-lead pacing with dual-chamber pacing in sick sinus syndrome. *Eur Heart J*. 2011; Vol. 32: 686–96.
7. Brignole M., Auricchio A., Baron-Esquivias G., et al. 2013 ESC Guidelines of cardiac pacing and cardiac resynchronization therapy. *Europace*. 2013; Vol. 15: 1070–118.
8. Healey J.S., Toff W.D., Lamas G.A., et al. Cardiovascular outcomes with atrial-based pacing compared with ventricular pacing. *Circulation*. 2006; Vol. 114: 11–7.
9. Toff W.D., Camm A.J., Skehan J.D., et al. Single-chamber versus dual-chamber pacing for high-grade atrioventricular block. *N Engl J Med*. 2005; Vol. 353: 145–55.
10. Wilkoff B.L., Kudenchuk P.J., Buxton A.E., et al. The DAVID (Dual Chamber and VVI Implantable defibrillator) II trial. *J Am Coll Cardiol*. 2009; Vol. 53: 872–80.
11. Barsheshet A., Moss A.J., McNitt S., et al. Long-term implications of cumulative right ventricular pacing among patients with an implantable cardioverter-defibrillator. *Heart Rhythm*. 2011; Vol. 8: 212–8.
12. Tracy C.M., Epstein A.E., Darbar D., et al. 2012 ACCF/AHA/HRS focused update of the 2008 guidelines for device-based therapy of cardiac rhythm abnormalities. *J Am Coll Cardiol*. 2012; Vol. 60: 1297–313.
13. Curtis A.B., Worley S.J., Adamson P.D., et al. Biventricular pacing for atrioventricular block and systolic dysfunction. *N Engl J Med*. 2013; Vol. 368: 1585–93.
14. Soteriades E.S., Evans J.C., Larson M.G., et al. Incidence and prognosis of syncope. *N Engl J Med*. 2002; Vol. 347: 878–85.
15. Sra J.S., Jazayeri M.R., Avitall B., et al. Comparison of cardiac pacing with drug therapy in the treatment of neurocardiogenic (vasovagal) syncope with bradycardia or asystole. *N Engl J Med*. 1993; Vol. 328: 1085–90.
16. Connolly S.J., Sheldon R., Thorpe K.E., et al. Pacemaker therapy for prevention of syncope in patients with recurrent severe vasovagal syncope: second vasovagal pacemaker study (VPS II): a randomized trial. *JAMA*. 2003; Vol. 289: 2224–9.
17. Mirowski M., Mower M.M., Staewen W.S., et al. Standby automatic defibrillator: an approach to prevention of sudden coronary death. *Arch Intern Med*. 1970; Vol. 126: 158–61.
18. Mirowski M., Morton M.M., Reid P.R. The automatic implantable defibrillator. *Am Heart J*. 1980; Vol. 100: 1089–92.
19. Mirowski M., Reid P.R., Mower M.M. Termination of malignant ventricular arrhythmias with an implantable automatic defibrillator in human beings. *N Engl J Med*. 1980; Vol. 303: 322–44.
20. US Food and Drug Administration, 50 Fed Reg 47276, 1985.
21. Connolly S.J., Hallstrom A.P., Cappato R., et al. Meta-analysis of the implantable cardioverter defibrillator secondary prevention trials. AVID, CASH and CIDS studies. *Eur Heart J*. 2000; Vol. 24: 2071–8.
22. Moss A.J., Zareba W., Hall W.J., et al. Prophylactic implantation of a defibrillator in patients with myocardial infarction and reduced ejection fraction. *N Engl J Med*. 2002; Vol. 346: 877–83.
23. Coats A.J. MADIT II, the Multi-center Automatic Defibrillator Implantation Trial II (MADIT II) stopped early for mortality reduction, has ICD earned its evidence-based credentials? *Int J Cardiol*. 2002; Vol. 82: 1–5.
24. Bardy G.H., Lee K.L., Mark D.B. Sudden Cardiac Death in Heart Failure Trial (SCD-HeFT) investigators amiodarone or an implantable cardioverter-defibrillator for congestive heart failure. *N Engl J Med*. 2005; Vol. 352: 225–37.
25. Unverferth D.V., Magorien R.D., Moeschleberger M.L., et al. Factors influencing the one-year mortality of dilated cardiomyopathy. *Am J Cardiol*. 1984; Vol. 54: 147–52.
26. Xiao H.B., Lee C.H., Gibson D.G. Effect of left bundle branch block on diastolic function in dilated cardiomyopathy. *Br Heart J*. 1991; Vol. 66: 443–7.
27. Cazeau S., Ritter P., Lazarus A., et al. Multisite pacing for end-stage heart failure, early experiences. *Pacing Clin Electrophysiol*. 1996; Vol. 19: 1748–57.
28. Cazeau S., Leclercq C., Lavergne T., et al. Effects of multisite biventricular pacing in patients with heart failure and intraventricular conduction delay. *N Engl J Med*. 2001; Vol. 344: 873–80.
29. Abraham W.T., Fisher W.G., Smith A.L., et al. Cardiac resynchronization in chronic heart failure. *N Engl J Med*. 2002; Vol. 346: 1845–53.
30. Cleland J.G., Daubert J.C., Erdmann E., et al. The effect of cardiac resynchronization on morbidity and mortality in heart failure. *N Engl J Med*. 2005; Vol. 352: 1539–49.
31. Bristow M.R., Saxon L.A., Boehmer J., et al. Cardiac-resynchronization therapy with or without an implantable defibrillator in advanced chronic heart failure. *N Engl J Med*. 2004; Vol. 350: 2140–50.
32. Bilchick K.C., Kamath S., Dimarco J.P., et al. Bundle-branch block morphology and other predictors of outcome after cardiac resynchronization therapy in Medicare patients. *Circulation*. 2010; Vol. 122: 2022–30.
33. Adelstein E.C., Saba S. Usefulness of baseline electrocardiographic QRS complex pattern to predict response to cardiac resynchronization. *Am J Cardiol*. 2009; Vol. 103: 238–42.
34. Moss A.J., Hall W.J., Cannom D.S., et al. Cardiac resynchronization therapy for the prevention of heart failure events. *N Engl J Med*. 2009; Vol. 361: 1329–38.



Кардиогенный шок

Дж.Б. Московитц,
З.Д. Леви,
Т.Л. Слезингер

Отделение неотложной медицинской помощи, Медицинская школа
Хофстра, Хемпстед, Нью-Йорк, США

За несколько последних десятилетий резко снизился уровень смертности при остром коронарном синдроме (ОКС): с 10,4% в 1990 г. до 6,3% в 2006 г. [1]. Повышение показателей выживаемости среди пациентов с ОКС, в частности, может быть связано с достижениями в области медикаментозной терапии и интервенционных вмешательств [2–4]. Многие из этих вариантов лечения направлены на лечение кардиогенного шока – относительно частого осложнения ОКС, уровень смертности при котором колеблется от 50% до 80% [2]. Несмотря на потребность в подробно проработанных, основанных на доказательной базе алгоритмах лечения для данной популяции пациентов, находящихся в критическом состоянии, существующих данных недостаточно для их создания. В статье описана патофизиология кардиогенного шока, структурированы сведения, которые необходимо учитывать при выборе лечения, а также перечислены достижения современной клинической практики.

Ключевые слова:
кардиогенный шок, сердечная недостаточность, застойная сердечная недостаточность, острая сердечная недостаточность, порок сердца

Cardiogenic shock

J.B. Moskowitz, Z.D. Levy, T.L. Slesinger

Department of Emergency Medicine, Hofstra Northwell
School of Medicine, Hempstead, NY, USA

Overall mortality in acute coronary syndrome (ACS) has dropped significantly in the past several decades, from 10.4% in 1990 to 6.3% in 2006 [1]. The improvement in survival among patients with ACS can be attributed, in part, to advances in pharmacologic and mechanical interventions [2–4]. Many of these therapies target cardiogenic shock, a relatively common complication of ACS with an associated mortality rate between 50 and 80% [2]. Despite the need for well-defined, evidence-based treatment algorithms in this critically ill patient population, there is a paucity of data. This article describes the pathophysiology of cardiogenic shock, organizes treatment considerations, and catalogues advances in current practice.

Keywords:
cardiogenic shock, heart failure, congestive heart failure, acute heart failure, cardiac failure

КЛЮЧЕВЫЕ МОМЕНТЫ

- Кардиогенный шок определяется как состояние гипоперфузии и дисфункции периферических органов, развивающихся вследствие значительного снижения сердечного выброса.
- Чаще всего причинами его развития являются острый инфаркт миокарда (ИМ) и левожелудочковая недостаточность, реже шок может быть спровоцирован острым нарушением функции клапанного аппарата и расслоением аорты (оба являются неотложными хирургическими состояниями).
- Для пациентов в состоянии кардиогенного шока требуется оценка возможности проведения срочного реперфузионного лечения, в том числе шунтирования коронарных артерий и чрескожного коронарного вмешательства (ЧКВ).
- Для пациентов с кардиогенным шоком, которым требуется поддержка прессорным препаратом, предпочтительным лекарственным средством является норэпинефрин. Добутамин и милринон являются вспомогательными средствами второй линии, которые могут усугублять гипотензию в случае их применения в качестве терапии первой линии.
- В экстренной ситуации в качестве временных средств для улучшения гемодинамики до начала проведения основной линии терапии, может понадобиться использование внутриаортального баллонноса (IABP) и чрескожной установки левожелудочкового аппарата вспомогательного кровообращения (LVAD).

ПАТОФИЗИОЛОГИЯ

Оптимальное определение кардиогенного шока – состояние сердечной недостаточности, приводящее к снижению сердечного выброса и, как следствие, гипоперфузии и дисфункции периферических органов. Определяющие характеристики кардиогенного шока представлены в табл. 1. Ранее данная патология диагностировалась путем катетеризации легочной артерии, однако сейчас все чаще используется неинвазивная эхокардиография [5, 6]. Помимо гипотензии, клиническими признаками могут быть снижение температуры конечностей, снижение уровня образования мочи, влажность кожных покровов и нервно-психические изменения.

Кардиогенный шок также подразумевает дисфункцию левого и/или правого желудочка. Существует множество причин развития желудочковой недостаточности, к которым относятся острая фаза ИМ, миокардит/перикардит, кардиомиопатии, острое или хроническое нарушение функции клапана, расслаивающая аневризма аорты, ушиб сердца и снижение сократимости миокарда при септическом шоке [7]. Механические причины кардиогенного шока (включая разрыв клапана и расслаивающую аневризму аорты) являются истинными хирургическими неотложными состояниями, требующими срочного установления диагноза и транспортировки больного в хирургический блок. Прогноз этих состояний часто неблагоприятный [8]. Тем не менее наиболее распространенной причиной кардиогенного шока остается желудочковая дисфункция, развивающаяся при ОКС, с поражением коронарных артерий левого желудочка [7]. В настоящей статье основное внимание уделяется ИМ как причине кардиогенного шока, а также различным вариантам лечения и возможности их применения в ходе оказания неотложной медицинской помощи.

Первичное звено патогенеза опосредовано ИМ, который приводит к развитию обратимой либо необратимой ишемии и, как следствие, повреждению левого желудочка (ЛЖ). В результате снижается уровень коронарной перфузии, что приводит к уменьшению сердечного выброса, а затем к гипоперфузии, запускающей высвобождение катехоламинов, вызывающее увеличение сократимости и повышение артериального давления. Это, в свою очередь, повышает потребность миокарда в кислороде [5]. В результате наблюдается снижение уровня кровоснабжения миокарда на фоне повышения потребности миокарда в кислороде, что образует порочный круг, который может проявляться в виде резкого ухудшения клинического состояния больного.

ИМ правого желудочка (ПЖ) в 50% случаев сопровождается ишемией нижней стенки и обычно не развивается в отсутствие левожелудочкового ИМ. Гемодинамическая стабильность при ИМ ПЖ – понятие относительное; у некоторых пациентов данная патология протекает бессимптомно, тогда как у других наблюдаются тяжелая гипотензия и кардиогенный шок. ИМ ПЖ намного чаще осложняется аритмиями, включая полные атриовентрикулярные или синоатриальные блокады [9]. При оценке

состояния пациента с ишемией нижней стенки важно учитывать возможность ее распространения на ПЖ. При регистрации электрокардиограммы может понадобиться использование правых прекардиальных отведений с целью оценки уровня распространения ишемии при ИМ нижней стенки. Подъем сегмента *ST* в отведении V_{4R} более чем на 1 мм, согласно ранее полученным данным, в 100% случаев чувствителен и в 87% случаев специфичен в отношении инфаркта правого желудочка [9].

С повышенным уровнем смертности при кардиогенном шоке и ИМ коррелируют факторы риска, в число которых входят преклонный возраст (>75 лет), повышение уровня лактата в сыворотке крови (>6,5 ммоль/л) [10]. Действительно, повышение уровня лактата в сыворотке крови ранее указывалось в качестве независимого предиктора развития кардиогенного шока [11]. Дополнительно к факторам высокого риска развития кардиогенного шока относят неудачную попытку реперфузии и предшествующий ИМ [12].

Таблица 1. Определение кардиогенного шока

Персистирующая гипотензия	Систолическое АД<90 или АД _{ср} >30 ниже исходного уровня
Выраженное снижение сердечного индекса	<1,8 л/мин/м ² без поддержки
Достаточное или повышенное давление наполнения	Конечно-диастолическое давление в ЛЖ >18 мм рт.ст. Конечно-диастолическое давление в ПЖ >10–15 мм рт.ст.

Сокращения: АД – артериальное давление; ЛЖ – левый желудочек; АД_{ср} – среднее артериальное давление; ПЖ – правый желудочек.

СТРАТЕГИИ ЛЕЧЕНИЯ

Реваскуляризация позволяет справиться с патологическим процессом путем восстановления коронарного кровотока с целью достижения перфузии еще жизнеспособной ткани миокарда. Критически важным фактором является время. Экспериментальные модели на животных показали: около 50% ткани миокарда, которую возможно спасти, теряют в течение первого часа после окклюзии коронарной артерии, еще $\frac{2}{3}$ – в течение 3 ч [2].

В недавно опубликованном руководстве NICE пациентам при ИМ с подъемом сегмента *ST* и наличием кардиогенного шока, поступившим в течение 12 ч с момента возникновения симптомов, рекомендовано проводить коронарную ангиографию с первичным ЧКВ [13]. У пациентов, поступивших более чем через 12 ч после развития ИМ с подъемом сегмента *ST*, вероятность положительного влияния такого рода процедур может быть невелика, а потому врачам рекомендуется принимать решение о назначении терапевтических мероприятий в индивидуальном порядке [13]. В исследовании SHOCK сравнивали результаты проведения аортокоронарного шунтирования и ЧКВ у пациентов с кардиогенным шоком в период острой фазы ИМ. Результаты показали, что оба варианта лечения

приблизительно одинаково повышают частоту выживаемости пациентов [14].

Пациентам с описанной патологией необходимо экстренное обследование кардиолога и/или кардиохирурга, чтобы оценить целесообразности проведения реперфузии. До проведения обследования необходимо рассмотреть возможность назначения фармакологической или инвазивной реперфузии.

МЕДИКАМЕНТОЗНОЕ ЛЕЧЕНИЕ

В число лекарственных препаратов, наиболее часто используемых при лечении кардиогенного шока, входят инотропные средства, повышающие сократительную способность миокарда. Примеры инотропных средств перечислены в табл. 2; среди них – дигоксин, допамин, добутамин, норэпинефрин, милринон и левосимендан.

Дигиталис

Инотропное действие экстракта наперстянки известно на протяжении более чем 200 лет. Дигоксин, один из самых распространенных сердечных гликозидов, ингибирует работу натрий-калиевой АТФазы, повышая концентрацию кальция в клетке и сократительную способность миокарда. Примечательно, что он оказывает незначительное воздействие (или не оказывает вообще) на системное артериальное давление и функцию почек, а также обладает множественными протективными и нейрогормональными эффектами [15]. Однако, несмотря на облегчение симптоматики и улучшение показателей гемодинамики, нет доказательств в пользу его влияния на уровень смертности от всех причин на фоне развития сердечной недостаточности [16].

Адренергические средства

Допамин, добутамин и норэпинефрин – адренергические средства, назначаемые при лечении кардиогенного шока. Допамин воздействует на β-адренергические рецепторы, оказывая положительное инотропное действие и повышая частоту сердечных сокращений (ЧСС). В высоких дозах он приводит к периферической вазоконстрикции путем активации α-адренорецепторов. Добутамин представляет собой синтетическое средство, активирующее β-адренергические рецепторы без периферической вазоконстрикции и стимуляции высвобождения эндогенных катехоламинов. Добутамин увеличивает сердечный выброс и снижает конечно-диастолическое давление в ЛЖ, однако его прием может вызывать гипотензию вследствие беспрепятственной стимуляции периферических β₂-рецепторов, кроме того, при продолжительных инфузиях наблюдалось развитие толерантности к приему препарата [17].

Норэпинефрин представляет собой эндогенное адренергическое средство, действие которого направлено на α- и β-рецепторы. Препарат обладает положительными инотропным и хронотропным эффектами, а также вызывает периферическую вазоконстрикцию. По сравнению с допамином при кардиогенном шоке норэпинефрин

не менее эффективен в отношении улучшения гемодинамических параметров. Однако его прием снижает риск развития аритмий и уровень смертности в течение 28-дневного периода [18]. Полученные данные свидетельствуют в пользу того, что норэпинефрин является предпочтительным адренергическим средством первой линии терапии при кардиогенном шоке.

Таблица 2. Примеры инотропных средств

Класс медицинского препарата	Примеры часто применяемых средств
Сердечные гликозиды	Дигоксин, убаин
Адренергические препараты	Норэпинефрин, допамин, добутамин
Ингибиторы фосфодиэстеразы	Милринон, амринон
Сенситизаторы кальция	Левосимендан, пимобендан

Ингибиторы фосфодиэстеразы

Милринон представляет собой некатехоламиновое средство, которое ингибирует разрушение циклического аденозинмонофосфата (АМФ) и способствует повышению внутриклеточной концентрации кальция в кардиомиоцитах. Аналогично добутамину милринон улучшает сократимость и сердечный выброс при возможном риске усугубления системной гипотензии. Нет доказательств в пользу того, что он улучшает исходы при условии его назначения для лечения острой застойной сердечной недостаточности [19].

Сенситизаторы кальция

Средства, повышающие чувствительность миокарда к кальцию, такие как левосимендан, усиливают сократимость миокарда без значимого повышения внутриклеточной концентрации кальция. Ранее было показано, что левосимендан повышает сердечный выброс, клиренс лактата и снижает потребность в норэпинефрине при декомпенсированной сердечной недостаточности [20]. По меньшей мере в одном метаанализе был сделан вывод о том, что левосимендан снижает уровень смертности от всех причин в группе пациентов, находящихся в критическом состоянии (однако данные весьма противоречивы) [21]. В исследовании SURVIVE проводилось сравнение действия левосимендана и добутамина при остро развившейся декомпенсации сердечной недостаточности. Ученые не выявили различий в уровне смертности от всех причин по итогам 6-месячного наблюдения [22].

Другие факторы, которые необходимо учитывать

Следует отметить, что кардиогенный шок может иметь ятрогенный характер (вплоть до 75% всех клинических случаев не прогрессирует до поступления больного в стационар) [23]. В число лекарственных препаратов, прием которых приводит к усугублению состояния пациентов при кардиогенном шоке в условиях острого ИМ, входят β-блокаторы, ингибиторы ангиотензинпревращающего фермента (АПФ), морфин, нитраты и диуретики.

тики различных классов [5]. Хотя назначение многих этих средств считается стандартом лечения, их следует использовать с осторожностью, а пациенты, получающие эти препараты, должны находиться под строгим наблюдением по причине риска ухудшения гемодинамики. Особенно следует избегать приема нитратов и диуретиков пациентам с дисфункцией ПЖ, поскольку для сохранения сердечного выброса критически важную роль играет достаточная преднагрузка [9]. Наконец необходимо понимать, что высвобождение эндогенных катехоламинов само по себе является частью порочного круга развития кардиогенного шока. При использовании инотропных средств для лечения кардиогенного шока практикующим врачам следует стремиться к достижению баланса между высокой потребностью миокарда в кислороде и тотальной сердечно-сосудистой недостаточностью.

МЕХАНИЧЕСКАЯ ПОДДЕРЖКА КРОВООБРАЩЕНИЯ

Попытки усилить недостаточную насосную функцию сердца путем механического вмешательства предпринимаются с начала 1960-х гг., когда Спиридон Мулопулос (Spyridon Mouloupos) с соавторами впервые создали революционный интрааортальный баллонный насос (intra-aortic balloon pump; IABP). С тех пор в данное оригинальное устройство было внесено множество усовершенствований, разработано несколько новейших вариантов лечения (табл. 3). Хотя врачи, оказывающие неотложную помощь, не занимаются непосредственно установкой такого рода устройств, их можно устанавливать в отделении неотложной помощи на срок, пока пациенты, находящиеся в критическом состоянии, ожидают перевода в блок интенсивной терапии, лабораторию катетеризации или операционную палату. Так или иначе врачам необходимо понимать основы работы этих устройств.

Таблица 3. Механизмы механической поддержки при кардиогенном шоке (механизм действия)

Установка интрааортального баллонного насоса (с использованием принципа контрпульсации)	Устройства поддержки левого желудочка (действующие путем усиления центробежного или осевого потока)	Экстракорпоральная мембранная оксигенация (непрерывный забор крови, насыщение ее кислородом и возвращение в кровоток)
---	---	---

Интрааортальный баллонный насос

IABP использует принцип контрпульсации с целью усиления систолической функции и повышения уровня доставки кислорода к миокарду. Устройство представляет собой полиэтиленовый баллон, который быстро раскрывается во время диастолы и спадается во время систолы. Вначале баллон раскрывается, усиливая кровоток через коронарные сосуды и оказывая противодействие давлению в аорте. Затем баллон быстро спадается, эффективно снижая постнагрузку на сердце путем создания разрежения и способствуя прямоначальному движению

крови. Этот цикл синхронизирован с сокращениями сердца в соотношении 1:1, при этом в периоды прекращения работы аппарата данное соотношение возрастало.

С теоретической точки зрения, контрпульсация – логичное и эффективное средство лечения кардиогенного шока. Однако данные, которыми ученые располагают на настоящий момент, не позволяют говорить об этом со 100-процентной уверенностью. В исследовании SHOCK-II исследователям не удалось продемонстрировать пользу применения данного метода в группе пациентов с кардиогенным шоком на фоне острого периода ИМ [24]. Однако в исследовании BCIS-1 было показано снижение уровня смертности в группе пациентов с тяжелой кардиомиопатией, которым проводилось ЧКВ [25]. У отдельных пациентов IABP может быть эффективным вариантом лечения кардиогенного шока. Однако данных, свидетельствующих в пользу его назначения при плановой терапии, до сих пор недостаточно.

Вспомогательная желудочковая система

Были разработаны различные вспомогательные желудочковые системы (ventricular-assistdevice; VAD). Наиболее часто используемый в современной практике тип подразумевает использование насоса с непрерывным потоком, усиливающим выброс из ЛЖ (LVAD – лево-желудочковый аппарат вспомогательного кровообращения) (ПЖ). Реже такого рода устройства используют для усиления функции правого или обоих желудочков. Существуют их имплантируемые и чрескожные модели. В относительно небольшом исследовании INTREPID была продемонстрирована статистически значимая польза от применения такого рода устройств для снижения частоты осложнений и смертности у пациентов, которым нельзя было назначить трансплантацию, но был установлен LVAD (по сравнению с данными пациентов, получавших только медикаментозное лечение) [26].

Новейшее поколение VAD представляет собой чрескожные устройства, которые используют крыльчатые насосы, обеспечивающие осевой поток, в противоположность центробежному потоку, использовавшемуся в традиционных имплантируемых LVAD. В сравнении с IABP эти новейшие чрескожные модели (например, TandemHeart и Impella) позволили улучшить показатели гемодинамики, однако не повлияли на уровень смертности [27].

Экстракорпоральная мембранная оксигенация

Экстракорпоральная мембранная оксигенация (ЭКМО) сочетает в себе действие перистальтического насоса, теплообменника и оксигенатора, действие которых направлено на поддержку функций сердечно-сосудистой и дыхательной системы. Существуют вено-венозные и вено-артериальные формы ЭКМО. Первые обеспечивают поддержку только функции дыхания, вторые представляют собой заменитель сердечно-легочного комплекса. ЭКМО применяется при различных патологиях, в том числе при кардиогенном шоке, остром респираторном дистресс-синдроме и остановке сердца.

Существуют данные, свидетельствующие в пользу того, что ЭКМО может положительно влиять на уровни краткой и долгосрочной выживаемости пациентов при их сравнении с данными, полученными в ходе использования традиционной сердечно-легочной реанимации в условиях остановки сердца во время пребывания в стационаре (особенно это касалось пациентов с первичной сердечной патологией) [28, 29]. На данный момент клиницистов все больше интересует, когда нужно применять ЭКМО в группах пациентов, поступающих в отделения неотложной помощи. Есть надежда на то, что это позволит достоверно улучшить важные неврологические исходы [30]. Тем не менее в настоящий момент нет данных рандомизированных исследований, оценивающих применение ЭКМО при кардиогенном шоке и остром периоде ИМ, а потому польза от его назначения пациентам, у которых не диагностировано остановка кровообращения, не оценена [31].

КРАТКОЕ РЕЗЮМЕ

На основании представленных данных можно дать некоторые рекомендации по лечению:

Необходимо осознавать, что наиболее частой причиной, вызывающей кардиогенный шок, является острый коронарный синдром (ОКС), а потому не следует

пренебрегать стандартными методами лечения ОКС, включающими назначение аспирина и гепарина.

Пациенты в состоянии кардиогенного шока должны пройти незамедлительное обследование для выявления необходимости проведения реваскуляризации, ЧКВ либо шунтирования коронарных артерий. Положительное влияние реваскуляризации тем выше, чем раньше ее начало. Максимальная польза достигается в первые 12 ч ее назначения после появления симптоматики.

Пациенту может понадобиться коррекция гиповолемии путем восполнения дефицита жидкости, однако следует соблюдать осторожность, чтобы не спровоцировать или не усилить отек легких.

В группе пациентов, которым требуется назначение лекарственных веществ, повышающих кровяное давление, препаратом выбора следует считать норэпинефрин с добавлением добутамин или милринон. Прессорные препараты следует использовать с осторожностью и проводить титрование перед назначением для максимально возможного снижения дозы.

Пациенты, которые несмотря на применение лекарственных веществ, повышающих кровяное давление и оптимизирующих водно-электролитный баланс, могут быть кандидатами для механического усиления функции сердца, включая установку IABP и LVAD.

СВЕДЕНИЯ ОБ АВТОРАХ

Московитц Джошуа Б. (Moskovitz Joshua B.) – доцент-клиницист отделения неотложной медицинской помощи, Медицинская школа Хофстра, Хемпстед, Нью-Йорк, США

E-mail: joshmoskovitz@gmail.com

Леви Захария Давид (Levy Zachary David) – доцент-клиницист отделения неотложной медицинской помощи, Медицинская школа Хофстра, Хемпстед, Нью-Йорк, США

Слезингер Тодд (Slesinger Todd) – доцент-клиницист отделения неотложной медицинской помощи, Медицинская школа Хофстра, Хемпстед, Нью-Йорк, США

ЛИТЕРАТУРА

1. Rogers W.J., Frederick P.D., Stoehr E. et al. Trends in presenting characteristics and hospital mortality among patients with ST elevation and non-ST elevation myocardial infarction in the national registry of myocardial infarction from 1990 to 2006 // *Am. Heart J.* 2008. Vol. 156, N 6. P. 1026–1034.
2. Harker M., Carville S., Henderson R. et al. Key recommendations and evidence from the NICE guideline for the acute management of ST-segment-elevation myocardial infarction // *Heart.* 2014. Vol. 100, N 7. P. 536–543.
3. Jernberg T., Johanson P., Held C. et al. Association between adoption of evidence-based treatment and survival for patients with ST-elevation myocardial infarction // *JAMA.* 2011. Vol. 35, N 16. P. 1677–1684.
4. O'Flaherty M., Buchan I., Capewell S. Contributions of treatment and lifestyle to declining CVD mortality: why have CVD mortality rates declined so much since the 1960s? // *Heart.* 2013. Vol. 99. P. 159–162.
5. Reynolds H.R., Hochman J.S. Cardiogenic shock: current concepts and improving outcomes // *Circulation.* 2008. Vol. 117. P. 686–697.
6. Pirrachio R., Parenica J., Rigon M.R. et al. The effectiveness of inodilators in reducing short term mortality among patient with severe cardiogenic shock: a propensity-based analysis // *PLoS One.* 2013. Vol. 8, N 8. Article ID e71659.
7. Axler O. Low diastolic blood pressure as best predictor of mortality in cardiogenic shock // *Crit. Care Med.* 2013. Vol. 41, N 11. P. 2644–2647.
8. Stout K.K., Verrier E.D. Acute valvular regurgitation // *Circulation.* 2009. Vol. 119, N 25. P. 3232–3241.
9. Ondrus T., Kanovsky J., Novotny T. et al. Right ventricular myocardial infarction: from pathophysiology to prognosis // *Exp. Clin. Cardiol.* 2013. Vol. 18, N 1. P. 27–30.
10. Valente S., Lazzeri C., Vecchio S. et al. Predictors of in-hospital mortality after percutaneous coronary interven-

tion for cardiogenic shock // *Int. J. Cardiol.* 2007. Vol. 114. P. 176–182.

11. Mavric Z., Zaputovic L., Zagar D. et al. Usefulness of blood lactate as a predictor of shock development in acute myocardial infarction // *Am. J. Cardiol.* 1991. Vol. 67, N 7. P. 565–568.

12. Sutton A.G., Finn P., Hall J.A. et al. Predictors of outcome after percutaneous treatment for cardiogenic shock // *Heart.* 2005. Vol. 91, N 3. P. 339–344.

13. Carville S., Harker M., Henderson R. et al. Acute management of myocardial infarction with ST-segment elevation: summary of NICE guidance // *BMJ.* 2013. Vol. 347. Article ID f4006.

14. White H.D., Assmann S.F., Sanborn T.A. et al. Comparison of percutaneous coronary intervention and coronary artery bypass grafting after acute myocardial infarction complicated by cardiogenic shock: results from the should we emergently revascularize occluded coronaries for cardiogenic shock (SHOCK) trial // *Circulation.* 2005. Vol. 112, N 13. P. 1992–2001.

15. Gheorghiade M., Braunwald E. Reconsidering the role for digoxin in the management of acute heart failure syndromes // *JAMA.* 2009. Vol. 302, N 19. P. 2146–2147.

16. Gheorghiade M., Van veldhuisen D.J., Colucci W.S. Contemporary use of digoxin in the management of cardiovascular disorders // *Circulation.* 2006. Vol. 113, N 21. P. 2556–2564.

17. Francis G.S., Bartos J.A., Adatya S. Inotropes // *J. Am. Coll. Cardiol.* 2014. Vol. 63. P. 2069–2078.

18. De Backer D., Biston P., Devriendt J. et al. Comparison of dopamine and norepinephrine in the treatment of shock // *N. Engl. J. Med.* 2010. Vol. 362. P. 779–789.

19. Cuffe M.S., Califf R.M., Adams K.F. et al. Short-term intravenous milrinone for acute exacerbation of chronic heart failure: a randomized controlled trial // *JAMA.* 2002. Vol. 287, N 12. P. 1541–1547.

20. Berry W.T., Hewson R.W., Langrish C.J. et al. Levosimendan: a retrospective single-center case series // *J. Crit. Care.* 2013. Vol. 28, N 6. P. 1075–1078.

21. Landoni G., Mizzi A., Biondizoccai G. et al. Levosimendan reduces mortality in critically ill patients. A meta-analysis of randomized controlled studies // *Minerva Anesthesiol.* 2010. Vol. 76, N 4. P. 276–286.

22. Mebazaa A., Nieminen M.S., Packer M. et al. Levosimendan vs dobutamine for patients with acute decompensated heart failure: the SURVIVE randomized trial // *JAMA.* 2007. Vol. 297, N 17. P. 1883–1891.

23. Babaev A., Frederick P.D., Pasta D.J. et al. Trends in management and outcomes of patients with acute myocardial infarction complicated by cardiogenic shock // *JAMA.* 2005. Vol. 294. P. 448–454.

24. Thiele H., Zeymer U., Neumann F.J. Intraaortic balloon support for myocardial infarction with cardiogenic shock // *N. Engl. J. Med.* 2012. Vol. 367, N 14. P. 1287–1296.

25. Perera D., Stables R., Clayton T. et al. Long-term mortality data from the balloon pump-assisted coronary intervention study (BCIS-1): a randomized, controlled trial of elective balloon counter pulsation during high-risk percutaneous coronary intervention // *Circulation.* 2013. Vol. 127, N 2. P. 207–212.

26. Rogers J.G., Butler J., Lansman S.L. et al. Chronic mechanical circulatory support for inotrope-dependent heart failure patients who are not transplant candidates: results of the INTREPID trial // *J. Am. Coll. Cardiol.* 2007. Vol. 50, N 8. P. 741–747.

27. Cheng J.M., den Uil C.A., Hoeks S.E. et al. Percutaneous left ventricular assist devices vs. intra-aortic balloon pump counter pulsation for treatment of cardiogenic shock: a meta-analysis of controlled trials // *Eur. Heart J.* 2009. Vol. 30, N 17. P. 2102–2108.

28. Chen Y.S., Lin J.W., Yu H.Y. et al. Cardiopulmonary resuscitation with assisted extra-corporeal life-support versus conventional cardiopulmonary resuscitation in adults with in-hospital cardiac arrest: an observational study and propensity analysis // *Lancet.* 2008. Vol. 372, N 9638. P. 554–561.

29. Shin T.G., Choi J.H., Jo I.J. et al. Extracorporeal cardiopulmonary resuscitation in patients with in-hospital cardiac arrest: a comparison with conventional cardiopulmonary resuscitation // *Crit. Care Med.* 2011. Vol. 39, N 1. P. 1–7.

30. Bellezzo J.M., Shinar Z., Davis D.P. et al. Emergency physician-initiated extra-corporeal cardiopulmonary resuscitation // *Resuscitation.* 2012. Vol. 83, N 8. P. 966–970.

31. Werdan K., Gielen S., Ebelt H. et al. Mechanical circulatory support in cardiogenic shock // *Eur. Heart J.* 2014. Vol. 35, N 3. P. 156–167.

REFERENCES

1. Rogers W.J., Frederick P.D., Stoehr E., et al. Trends in presenting characteristics and hospital mortality among patients with ST elevation and non-ST elevation myocardial infarction in the national registry of myocardial infarction from 1990 to 2006. *Am Heart J.* 2008; Vol. 156 (6): 1026–34.

2. Harker M., Carville S., Henderson R., et al. Key recommendations and evidence from the NICE guideline for the acute management of ST-segment-elevation myocardial infarction. *Heart.* 2014; Vol. 100 (7): 536–43.

3. Jernberg T., Johanson P., Held C., et al. Association between adoption of evidence-based treatment and survival

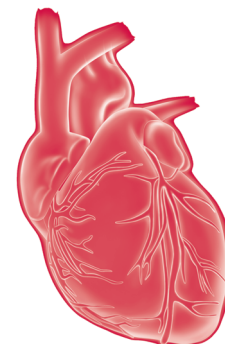
for patients with ST-elevation myocardial infarction. *JAMA.* 2011; Vol. 35 (16): 1677–84.

4. O'Flaherty M., Buchan I., Capewell S. Contributions of treatment and lifestyle to declining CVD mortality: why have CVD mortality rates declined so much since the 1960s? *Heart.* 2013; Vol. 99: 159–62.

5. Reynolds H.R., Hochman J.S. Cardiogenic shock: current concepts and improving outcomes. *Circulation.* 2008; Vol. 117: 686–97.

6. Pirrachio R., Parenica J., Rigon M.R., et al. The effectiveness of inodilators in reducing short term mortality

- among patient with severe cardiogenic shock: a propensity-based analysis. *PLoS One*. 2013; Vol. 8 (8). Article ID e71659.
7. Axler O. Low diastolic blood pressure as best predictor of mortality in cardiogenic shock. *Crit Care Med*. 2013; Vol. 41 (11): 2644–47.
8. Stout K.K., Verrier E.D. Acute valvular regurgitation. *Circulation*. 2009; Vol. 119 (25): 3232–41.
9. Ondrus T., Kanovsky J., Novotny T., et al. Right ventricular myocardial infarction: from pathophysiology to prognosis. *Exp Clin Cardiol*. 2013; Vol. 18 (1): 27–30.
10. Valente S., Lazzeri C., Vecchio S., et al. Predictors of in-hospital mortality after percutaneous coronary intervention for cardiogenic shock. *Int J Cardiol*. 2007; Vol. 114: 176–82.
11. Mavric Z., Zaputovic L., Zagar D., et al. Usefulness of blood lactate as a predictor of shock development in acute myocardial infarction. *Am J Cardiol*. 1991; Vol. 67 (7): 565–8.
12. Sutton A.G., Finn P., Hall J.A., et al. Predictors of outcome after percutaneous treatment for cardiogenic shock. *Heart*. 2005; Vol. 91 (3): 339–44.
13. Carville S., Harker M., Henderson R., et al. Acute management of myocardial infarction with ST-segment elevation: summary of NICE guidance. *BMJ*. 2013; Vol. 347. Article ID f4006.
14. White H.D., Assmann S.F., Sanborn T.A., et al. Comparison of percutaneous coronary intervention and coronary artery bypass grafting after acute myocardial infarction complicated by cardiogenic shock: results from the should we emergently revascularize occluded coronaries for cardiogenic shock (SHOCK) trial. *Circulation*. 2005; Vol. 112 (13): 1992–2001.
15. Gheorghide M., Braunwald E. Reconsidering the role for digoxin in the management of acute heart failure syndromes. *JAMA*. 2009; Vol. 302 (19): 2146–7.
16. Gheorghide M., Van veldhuisen D.J., Colucci W.S. Contemporary use of digoxin in the management of cardiovascular disorders. *Circulation*. 2006; Vol. 113 (21): 2556–64.
17. Francis G.S., Bartos J.A., Adatya S. Inotropes. *J Am Coll Cardiol*. 2014; Vol. 63: 2069–78.
18. De Backer D., Biston P., Devriendt J., et al. Comparison of dopamine and norepinephrine in the treatment of shock. *N Engl J Med*. 2010; Vol. 362: 779–89.
19. Cuffe M.S., Califf R.M., Adams K.F., et al. Short-term intravenous milrinone for acute exacerbation of chronic heart failure: a randomized controlled trial. *JAMA*. 2002; Vol. 287 (12): 1541–7.
20. Berry W.T., Hewson R.W., Langrish C.J., et al. Levosimendan: a retrospective single-center case series. *J Crit Care*. 2013; Vol. 28 (6): 1075–8.
21. Landoni G., Mizzi A., Biondizoccai G., et al. Levosimendan reduces mortality in critically ill patients. A meta-analysis of randomized controlled studies. *Minerva Anestesiol*. 2010; Vol. 76 (4): 276–86.
22. Mebazaa A., Nieminen M.S., Packer M., et al. Levosimendan vs dobutamine for patients with acute decompensated heart failure: the SURVIVE randomized trial. *JAMA*. 2007; Vol. 297 (17): 1883–91.
23. Babaev A., Frederick P.D., Pasta D.J., et al. Trends in management and outcomes of patients with acute myocardial infarction complicated by cardiogenic shock. *JAMA*. 2005; Vol. 294: 448–54.
24. Thiele H., Zeymer U., Neumann F.J. Intraaortic balloon support for myocardial infarction with cardiogenic shock. *N Engl J Med*. 2012; Vol. 367 (14): 1287–96.
25. Perera D., Stables R., Clayton T., et al. Long-term mortality data from the balloon pump-assisted coronary intervention study (BCIS-1): a randomized, controlled trial of elective balloon counter pulsation during high-risk percutaneous coronary intervention. *Circulation*. 2013; Vol. 127 (2): 207–12.
26. Rogers J.G., Butler J., Lansman S.L., et al. Chronic mechanical circulatory support for inotrope-dependent heart failure patients who are not transplant candidates: results of the INTREPID trial. *J Am Coll Cardiol*. 2007; Vol. 50 (8): 741–7.
27. Cheng J.M., den Uil C.A., Hoeks S.E., et al. Percutaneous left ventricular assist devices vs. intra-aortic balloon pump counter pulsation for treatment of cardiogenic shock: a meta-analysis of controlled trials. *Eur Heart J*. 2009; Vol. 30 (17): 2102–8.
28. Chen Y.S., Lin J.W., Yu H.Y., et al. Cardiopulmonary resuscitation with assisted extra-corporeal life-support versus conventional cardiopulmonary resuscitation in adults with in-hospital cardiac arrest: an observational study and propensity analysis. *Lancet*. 2008; Vol. 372 (9638): 554–61.
29. Shin T.G., Choi J.H., Jo I.J., et al. Extracorporeal cardiopulmonary resuscitation in patients with in-hospital cardiac arrest: a comparison with conventional cardiopulmonary resuscitation. *Crit Care Med*. 2011; Vol. 39 (1): 1–7.
30. Bellezzo J.M., Shinar Z., Davis D.P., et al. Emergency physician-initiated extra-corporeal cardiopulmonary resuscitation. *Resuscitation*. 2012; Vol. 83 (8): 966–70.
31. Werdan K., Gielen S., Ebelt H., et al. Mechanical circulatory support in cardiogenic shock. *Eur Heart J*. 2014; Vol. 35 (3): 156–67.



Проблемы диагностики апикальной формы гипертрофической кардиомиопатии

Л.Ю. Газизова,
И.Г. Валеев

ГБОУ ВПО «Башкирский государственный медицинский университет»
Минздрава России, Уфа

Клиническая картина апикальной формы гипертрофической кардиомиопатии неспецифична, что создает трудности в ее диагностике. Нередко вместо апикальной гипертрофической кардиомиопатии ошибочно диагностируют острый или перенесенный инфаркт миокарда, другие формы ишемической болезни сердца. Ввиду доступности ультразвукового оборудования и осведомленности практикующих врачей в отношении данной патологии число диагностированных больных с апикальной гипертрофической кардиомиопатией возрастает. Однако многие вопросы диагностики апикальной гипертрофической кардиомиопатии до сих пор не решены. Обсуждению данных проблем посвящена данная статья.

Ключевые слова:
апикальная гипертрофическая кардиомиопатия, дифференциальная диагностика инфаркта миокарда, электрокардиография, эхокардиография

The problems of diagnosis of the apical form of hypertrophic cardiomyopathy

L. Yu. Gazizova, I. G. Valeev

Bashkir State Medical University, Ufa

Clinical patterns of the apical form of hypertrophic cardiomyopathy are non-specific, which is extremely difficult to diagnose. Often apical hypertrophic cardiomyopathy is diagnosed by mistake as acute myocardial infarction and other form of ischemic heart disease. In view of the availability of ultrasound equipment and awareness of medical practitioners in this kind of pathology, the amount of the cases of diagnosed patients with of apical hypertrophic cardiomyopathy increases. However, there are still unresolved issues in the diagnosis of apical hypertrophic cardiomyopathy. Difficulties which arise in the course of diagnosis are discussed in this clinical case.

Keywords:
apical hypertrophic cardiomyopathy, differential diagnosis of myocardial infarction, electrocardiography, echocardiography

Гипертрофическая кардиомиопатия (ГКМП) – генетически обусловленное поражение миокарда, частота которого составляет 0,2% в популяции и чаще всего наследуется по аутосомно-доминантному типу [1]. ГКМП характеризуется утолщением стенок левого желудочка, которая не объясняется повышением нагрузки [2].

Своевременная диагностика, стратификация риска внезапной сердечной смерти при ГКМП и определение тактики ведения обуславливают актуальность постановки правильного диагноза. В клинической практике в первую очередь следует исключить или подтвердить диагнозо-строга инфаркта миокарда, так как запоздалая диагностика последнего угрожает развитием тяжелых осложнений. Гипердиагностика инфаркта миокарда приводит к тому, что многие пациенты долгие годы наблюдаются

с ошибочным диагнозом: ишемическая болезнь сердца, перенесенный инфаркт миокарда, миокардит [3].

Наибольшие затруднения вызывает диагностика апикальной формы ГКМП, так как миокард верхушки левого желудочка менее доступен для визуализации по эхокардиограмме (ЭхоКГ).

Апикальная ГКМП была впервые описана японскими исследователями Т. Sakamoto и соавт. (1976) и Н. Yamaguchi и соавт. (1979) под названием «необструктивная ГКМП с гигантскими отрицательными зубцами Т». Позже последовали многочисленные сообщения о случаях выявления этого заболевания у жителей различных стран [4]. Данная форма ГКМП характеризуется гипертрофией миокарда в области верхушки левого желудочка, ниже уровня прикрепления папиллярных мышц [5].

Заболевание чаще диагностируется у мужчин. В большинстве случаев дебют заболевания выявляется в возрасте в 40–60 лет. По сравнению с другими вариантами ГКМП апикальная форма этого заболевания имеет наиболее благоприятное клиническое течение [4, 6]. У 33–43% больных симптомы заболевания отсутствуют, и поводом к его диагностике служит случайное обнаружение изменений электрокардиограммы (ЭКГ). Наиболее распространенными жалобами являются кардиалгии, которые наблюдаются у 40–50% больных, у 20% боли носят ангинозный характер. Стенокардия напряжения может быть обусловлена несколькими факторами: частичной окклюзией интрамиокардиальных коронарных артерий в диастолу при повышении конечнодиастолического давления в левом желудочке, относительным уменьшением количества капилляров в участках гипертрофии, а также мышечными мостиками в коронарных сосудах [2, 5]. Одышка при физической нагрузке наблюдается в 13–33% случаев. Еще реже больных беспокоят сердцебиение и головокружение [5].

Характерной особенностью этих больных была не клиническая картина, поскольку изменения данных клинического обследования весьма скудны и неспецифичны, а выявление у них на электрокардиограмме глубоких (гигантских) отрицательных зубцов T (>10 мм) в грудных отведениях. Нередко диагностируется депрессия сегмента ST . Заподозрить апикальную ГКМП позволяют именно патологические изменения ЭКГ. Они отражают усиление электрического потенциала верхушечных сегментов левого желудочка и регистрируются у большинства больных [3, 4].

Наличие изменений ЭКГ зачастую приводит к постановке ошибочного диагноза мелкоочагового инфаркта миокарда или миокардита, и лишь несоответствие скудных клинических данных, нехарактерная динамика ЭКГ и уровня маркеров некроза миокарда в плазмекрови заставляют продолжить поиск причины поражения миокарда [4].

Значительную помощь в распознавании апикальной ГКМП оказывает эхокардиография. В настоящее время выделяют европейский (американский) вариант апикальной ГКМП, который характеризуется гипертрофией нижней трети межжелудочковой перегородки, и японский (азиатский) вариант, где имеет место концентрическая гипертрофия верхушки левого желудочка [7]. Сканирование по длинной оси позволяет обнаружить характерную для этого заболевания выраженную гипертрофию апикальных сегментов левого желудочка, из-за чего полость левого желудочка в конце диастолы приобретает своеобразную форму «карточного сердца». К концу систолы верхушечная часть полости левого желудочка практически исчезает из-за соприкосновения усиленно сокращающегося гипертрофированного миокарда этих сегментов друг с другом. При этом базальный отдел межжелудочковой перегородки остается относительно тонким и в отличие от обструктивной ГКМП не вдаётся в просвет выносящего тракта левого желудочка. Отсутствуют и признаки субаортальной обструкции. Необходимо подчеркнуть, что иногда

распознавание апикальной ГКМП по ЭхоКГ затруднено из-за несовершенства визуализации области верхушки левого желудочка, в связи артефактами ближнего поля. В случае сомнений, для контурирования эндокарда должны применяться внутривенные ультразвуковые контрастные вещества [2–4, 7].

Верифицировать диагноз апикальной ГКМП позволяет контрастная вентрикулография. При этом исследовании выявляется характерное сужение полости левого желудочка в нижней трети с заострением в области верхушки левого желудочка, что и подтверждает данные полуконтрастные по эхокардиографии [3].

В настоящее время четких рекомендаций по ведению пациентов с апикальной ГКМП нет. Согласно рекомендациям ESC (European Society of Cardiology, ESC –Европейское общество кардиологов) по диагностике и лечению больных с ГКМП Европейского общества кардиологов от 2014 г.: β -адреноблокаторы или антагонисты кальция, а также нитраты должны рассматриваться как средство для улучшения состояния пациентов со стенокардитическими болями в грудной клетке обструкции выводящего тракта левого желудочка [2].

Отдаленный прогноз больных с апикальной ГКМП благоприятен. Случаи внезапной смерти и выраженной сердечной недостаточности встречаются чрезвычайно редко, что, возможно, обусловлено сохраненной функцией левого желудочка [4].

О затруднениях, возникающих при диагностике апикальной ГКМП, свидетельствует следующий клинический случай.

Мужчина, 53 года, обратился в поликлинику кардиологического центра в 2015 г. с жалобами на давящие загрудинные боли различной длительности (от 15 мин до 1 ч), возникающие без четкой связи с физической нагрузкой. Прием нитратов уменьшал интенсивность боли на короткое время, но полностью болевой синдром не купировал.

Из анамнеза жизни известно, что пациент до заболевания считал себя абсолютно здоровым, ранее не обследовался, занимался спортом (хоккей), вредных привычек нет. Случаи внезапной смерти родственников отрицает.

Впервые боли в грудной клетке без видимой причины появились в 2005 г. Боли не влияли на толерантность к физической нагрузке, поэтому пациент целенаправленно не обследовался. В 2007 г. пациент отметил усиление интенсивности ангинозных болей. Учитывая наличие болевого синдрома и изменений на электрокардиограмме в виде глубоких отрицательных зубцов T с V_2 по V_6 и депрессии сегмента ST на фоне высоких зубцов R в этих же отведениях (рис. 1), был госпитализирован.

Перечисленные симптомы послужили основанием для установления диагноза «мелкоочаговый инфаркт миокарда».

До 2012 г. состояние больного оставалось относительно стабильным, ухудшения самочувствия и качества жизни не отмечал. С 2012 г. у пациента начали манифестировать приступы ангинозных болей. В связи с выра-

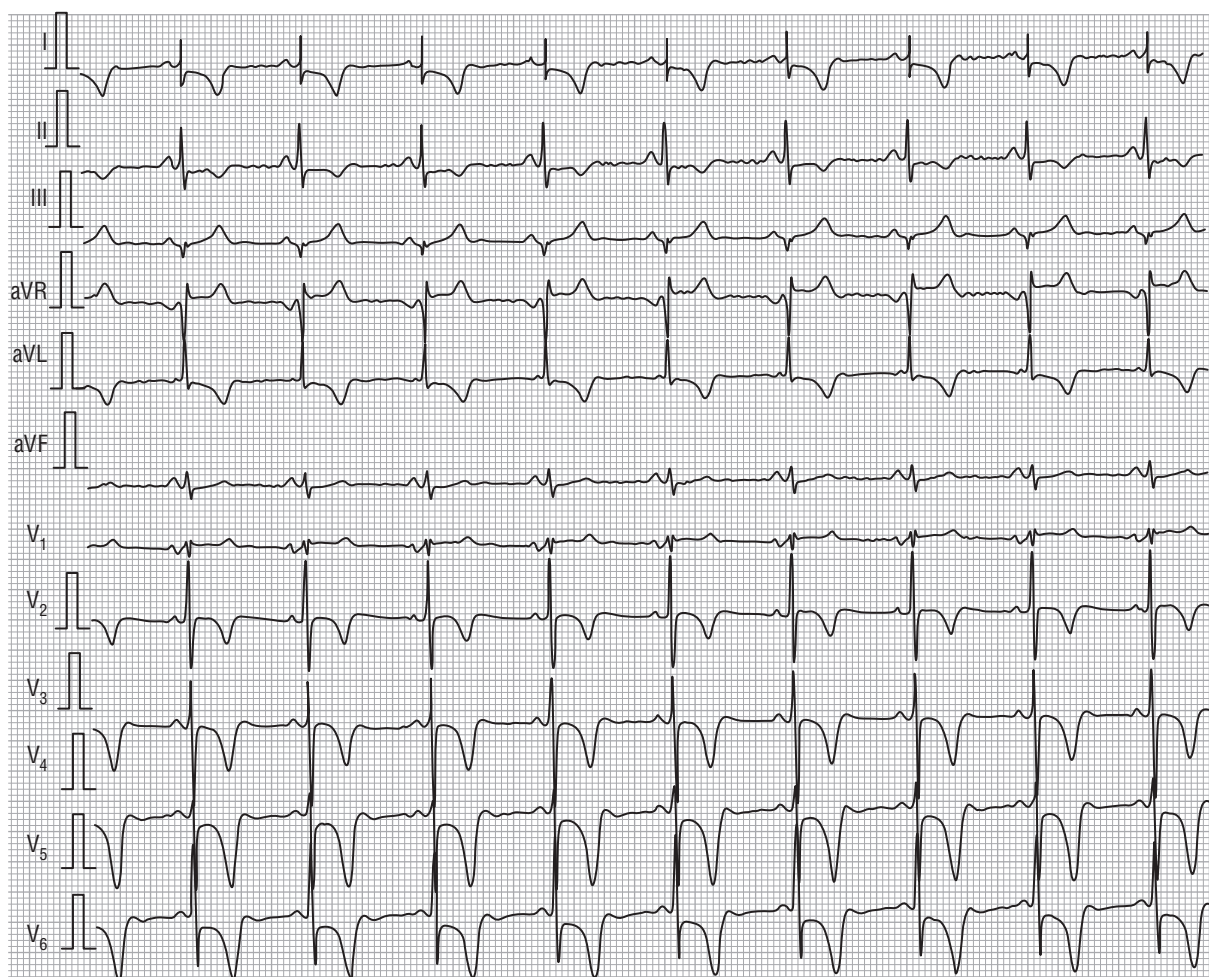


Рис. 1. Электрокардиограмма больного от 2007 г.

женным болевым синдромом и изменениями на ЭКГ (глубокие отрицательные зубцы *T* до 10 мм с депрессией *ST* в грудных отведениях) был госпитализирован в стационар по месту жительства. Данные биохимического анализа крови за период госпитализации: общий холестерин – 5,91 ммоль/л, максимальные цифры общей креатининфосфокиназы (КФК) – 243,4 Ед/л (верхняя граница нормы – до 205 Ед/л), креатининфосфокиназа МВ – 24 Ед/л (верхняя граница нормы – до 25 Ед/л). В связи с жалобами на выраженный болевой синдром и наличием данных ЭКГ была проведена экстренная коронароангиография. По результатам коронароангиографии значимого поражения коронарных артерий не выявлено. На основании жалоб (выраженные загрудинные боли длительностью более 30 мин, не купируемые приемом нитратов), данных биохимического анализа крови (повышение общей КФК), данных электрокардиограммы (регистрация глубоких отрицательных зубцов *T* с депрессией сегмента *ST* в грудных отведениях) был диагностирован повторный мелкоочаговый инфаркт миокарда.

Несмотря на полный объем медикаментозной терапии в соответствии с рекомендациями лечения инфаркта миокарда, состояние пациента не улучшалось. Приступы болей в грудной клетке рецидивировали, что наряду с изменениями электрокардиограммы послужило основа-

нием для повторной госпитализации с целью уточнения диагноза и проведения лечения.

В 2013 г. пациент поступил в стационар с выраженными ангинозными болями, не купируемыми приемом нитратов. При регистрации ЭКГ выявлено нарушение процессов реполяризации по передней стенке в виде глубоких отрицательных зубцов *T* с депрессией сегмента *ST*. В связи с наличием таких данных была проведена коронароангиография – без стенотического поражения коронарных артерий. Тест на тропонин *T* отрицательный, кардиоспецифичные ферменты в пределах нормы. Выписан с диагнозом «Ишемическая болезнь сердца (ИБС). Прогрессирующая стенокардия».

Следует отметить, что очередная госпитализация больного в 2014 г. была связана с клиническими и электрокардиографическими признаками, напоминающими острый инфаркт миокарда. Факты: ангинозные боли, не купируемые приемом нитратов, на фоне изменений электрокардиограммы (глубокие отрицательные зубцы *T* до 10 мм с депрессией сегмента *ST* до 1 мм в грудных отведениях) заставили оперативно отреагировать на необходимость проведения коронароангиографии и определения объема поражения миокарда. На коронароангиографии выявлено функционально незначимое атеросклеротическое поражение в 6-м сегменте передней межжелу-

дочковой артерии до 20% (рис. 2). Кардиоспецифичные ферменты были в пределах нормы (креатининфосфокиназа – 190 Ед/л), тест на тропонин Т отрицательный. При динамическом наблюдении отрицательные зубцы Т с депрессией сегмента ST в левых грудных отведениях стойко сохранялись. На ЭКГ во время холтеровского мониторирования наблюдалась постоянная депрессия сегмента ST. Был выписан с диагнозом «ИБС. Стенокардия напряжения. Функциональный класс 2».

В 2015 г. пациент обратился в поликлинику кардиологического центра. При поступлении были проведены электрокардиографическое и эхокардиографическое исследования.

Анализ ЭКГ не выявил существенной динамики комплекса QRS и зубца Т при сравнении с данными пред-

шествующих обследований: оставались глубокие отрицательные зубцы Т с V₂ по V₆, с депрессией сегмента ST до 0,5–1 мм в грудных отведениях, высокие зубцы R в левых грудных отведениях (рис. 3).

Прицельное эхокардиографическое исследование апикальных сегментов левого желудочка позволило выявить их утолщение до 1,5–1,6 см, в то время как толщина межжелудочковой перегородки и задней стенки составляла 1,0 см. При измерении в стандартных точках полость левого желудочка приобретает характерное сужение в нижней трети с заострением в области верхушки в виде карточной масти пики (рис. 4). Не выявлено расширения полостей сердца (конечный диастолический размер левого желудочка составляет 4,8 см, конечный систолический размер левого желудочка – 3,3 см), отсут-

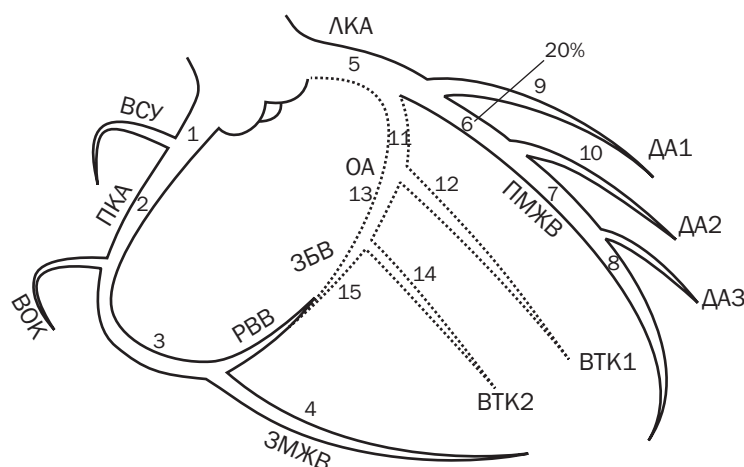


Рис. 2. Схема результатов коронароангиографии больного от 2014 г. ВСУ – ветвь синусового узла; ЛКА – левая коронарная артерия; ПКА – правая коронарная артерия; ПМЖВ – передняя межжелудочковая ветвь; ЗМЖВ – задняя межжелудочковая ветвь; ВОК – ветвь острого края; ОА – огibaющая артерия; ЗБВ – заднебоковая ветвь; РВВ – распространение волны возбуждения; ВТК1 – 1-я ветвь тупого края; ВТК2 – 2-я ветвь тупого края; ДА1, 2, 3 – диагональные артерии 1, 2, 3

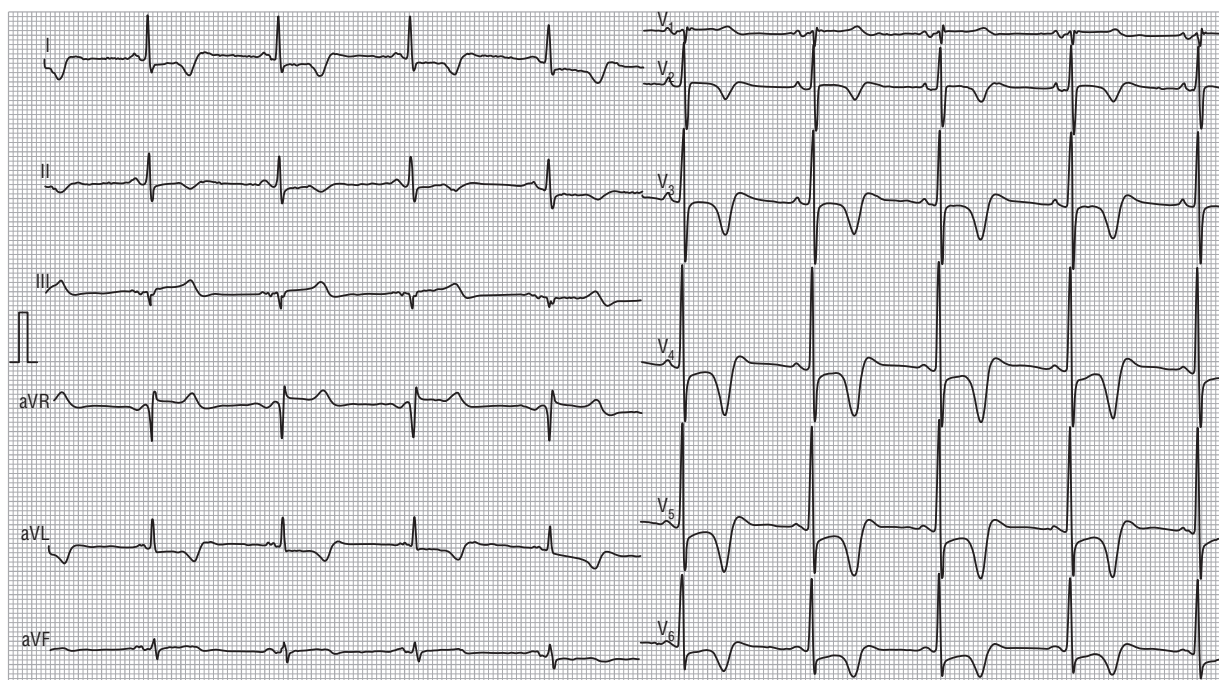


Рис. 3. Электрокардиограмма больного от 2015 г.

стве снижения показателей сократимости (фракция выброса определенная по методу Симпсона – 59%). Также констатировано отсутствие зон гипо-/акинезии, несмотря на то что дважды был диагностирован инфаркт миокарда. Размеры левого предсердия – 4,0 см (4,8–3,8).

Можно предположить, что ранее проведенные эхокардиографические исследования не выявили апикальную гипертрофию левого желудочка, потому что измерение толщины стенок, согласно стандартам диагностики, проводилось на уровне концов створок митрального клапана. Выявление гипертрофии апикальной части левого желудочка затруднено из-за сложности визуализации.

В связи с исходными изменениями (депрессия сегмента ST в грудных отведениях) на электрокардиограмме пробы с физической нагрузкой и ЭКГ-мониторированием не проводили. После оценки всех вышеперечисленных данных диагноз был пересмотрен.

Диагноз апикальной формы гипертрофической кардиомиопатии был заподозрен на основании следующих признаков: 1) отсутствие характерной динамики ЭКГ; 2) отсутствие стенозирования коронарных

артерий по данным коронароангиографии; 3) отсутствие зон гипо-/акинезии; 4) отсутствие отрицательной динамики сократительной функции левого желудочка во время многолетнего наблюдения; 5) наличие утолщения миокарда в апикальной области левого желудочка до 15–16 мм по результатам эхокардиографии.

Для верификации диагноза была проведена контрастная вентрикулография, которая подтвердила форму полости левого желудочка в конце диастолы в виде карточной масти пики, что специфично для данного заболевания (рис.5).

На основании клиники, данных электрокардиографии, эхокардиографии, рентгенконтрастной вентрикулографии был выставлен заключительный клинический диагноз: «Гипертрофическая кардиомиопатия, апикальная форма. Стенокардия напряжения и покоя».

В соответствии с уточненным диагнозом была скорректирована медикаментозная терапия: увеличена доза β-адреноблокатора (метопрололсукцината) до 100 мг/сут, нитраты короткого действия назначались только для уменьшения интенсивности ангинозного приступа. На фоне проводимой терапии состояние

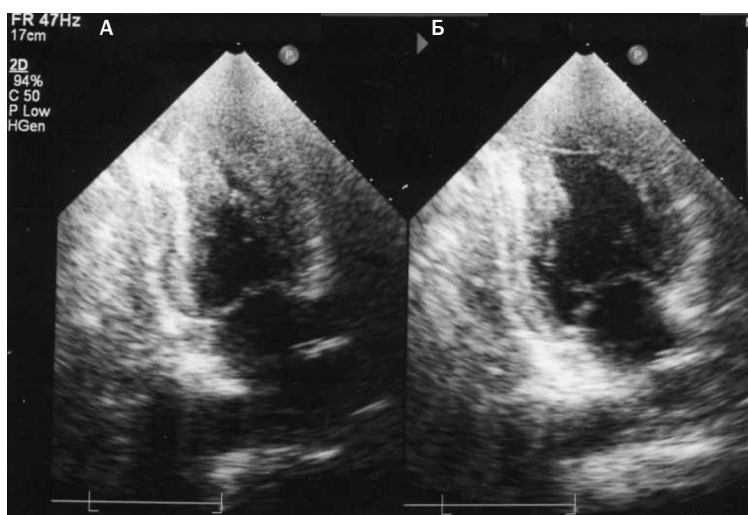


Рис. 4. Результаты эхокардиографии больного от 2015 г.: А – систола левого желудочка, Б – диастола левого желудочка

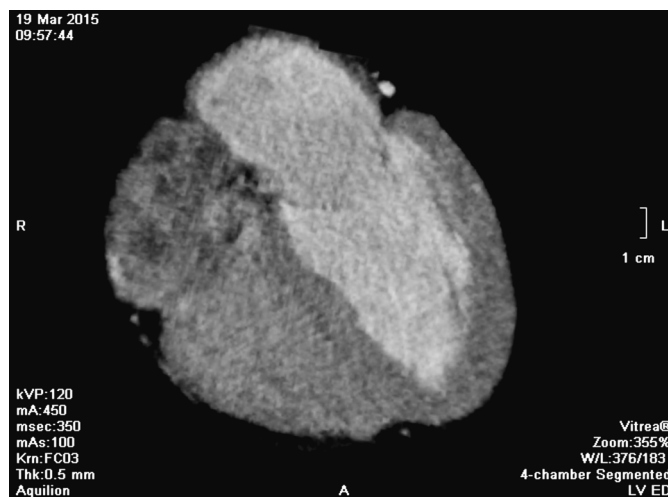


Рис. 5. Результаты рентгеноконтрастной вентрикулографии больного от 2015 г.

пациента стабилизировалось. В настоящее время больного периодически, но гораздо реже беспокоят давящие боли в грудной клетке как при физической нагрузке, так и в покое. Толерантность к физической нагрузке нестабильная: иногда боли появляются при незначительной нагрузке, иногда может подняться на 6-й этаж без боли. Одышки, хрипов нет. Признаки сердечной недостаточности не установлены.

Пациенту проведена стратификация факторов риска внезапной сердечной смерти. Учитывая появление первых симптомов после 40 лет, отсутствиеотягощенного семейного анамнеза, выраженной гипертрофии левого желудочка, увеличения левого предсердия по ЭхоКГ, желудочковой тахикардии, синкопальных состояний у больного, установлен низкий риск внезапной сердечной смерти.

Помимо медикаментозной терапии пациенту были даны следующие рекомендации: наблюдение кардиолога, адекватное распределение физической нагрузки в течение дня (труд, отдых), ЭКГ и 48-часовая амбулаторная ЭКГ каждые 12–24 мес.

ЗАКЛЮЧЕНИЕ

Описывая данный клинический случай, мы хотели бы привлечь внимание практикующих врачей к проблемам диагностики апикальной формы гипертрофической кардиомиопатии, которая нередко является причиной ошибочной диагностики инфаркта миокарда, что и наблюдалось у нашего пациента. Неспецифичность клинических проявлений создает затруднения при диагностике данной патологии.

СВЕДЕНИЯ ОБ АВТОРАХ

Кафедра клинической кардиологии ИПО ГБОУ ВПО «Башкирский государственный медицинский университет» Минздрава России, Уфа:

Газизова Люция Юлаевна – клинический ординатор

E-mail: gazizoval89@mail.ru

Валеев Ильдар Галиахметович – кандидат медицинских наук, доцент

E-mail: valeevig@yandex.ru

ЛИТЕРАТУРА

1. Maron B.J. Hypertrophic cardiomyopathy // Braunwald's Heart Disease: a Textbook of Cardiovascular Medicine. 9th ed. Philadelphia, Pa : Elsevier; Saunders, 2012. P. 1582–1594.

2. 2014 ESC Guidelines on diagnosis and management of hypertrophic cardiomyopathy. The Task Force for the Diagnosis and Management of Hypertrophic Cardiomyopathy of the European Society of Cardiology (ESC).

3. Крылова Н.С., Гайдукова Н.И., Хашиева Ф.М., Потешкина Н.Г. Сложности диагностики апикальной формы гипертрофической кардиомиопатии // Леч. дело. 2012. № 4. С. 109–116.

4. Амосова Е.Н. Кардиомиопатии. Киев : Книга плюс, 1999. 421 с.

5. Рекомендации по количественной оценке структуры и функции камер сердца // Рос. кардиол. журн. 2012. № 3 (95). С. 28.

6. Шляхто Е.В. Кардиология : национальное руководство. 2-е изд., перераб. и доп. М. : ГЭОТАР-Медиа, 2015. 800 с.

7. Крылова Н.С., Гайдукова Н.И., Хашиева Ф.М., Потешкина Н.Г. Случай диагностики апикальной формы гипертрофической кардиомиопатии у пациентки с клиникой прогрессирующей стенокардией // Клиницист. 2014. № 2. С. 39–44.

REFERENCES

1. Maron B.J. Hypertrophic cardiomyopathy In: Braunwald's Heart Disease: a Textbook of Cardiovascular Medicine. 9th ed. Philadelphia, Pa : Elsevier; Saunders, 2012: 1582–94.

2. 2014 ESC Guidelines on diagnosis and management of hypertrophic cardiomyopathy. The Task Force for the Diagnosis and Management of Hypertrophic Cardiomyopathy of the European Society of Cardiology (ESC).

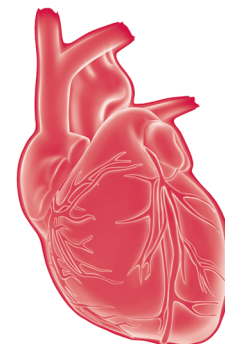
3. Krylova N.S., Gaydukova N.I., Khashieva F.M., Poteshkina N.G. Difficulties of diagnostics of an apical form of a hypertrophic cardiomyopathy. Lechebnoe delo [Medical business]. 2012; Vol. 4: 109–116. (in Russian)

4. Amosova E.N. Cardiomyopathy. Kiev: Kniga plyus, 1999: 421 p. (in Russian)

5. Recommendations about a quantitative assessment of structure and function of cameras of heart. Rossiyskiy kardiologicheskiy zhurnal [Russian Cardiological Journal]. 2012; Vol. 3 (95): 28. (in Russian)

6. Shlyakhto E.V. Cardiology: national guideline. 2nd ed., reslave. and additional. Moscow: GEOTAR-Media, 2015: 800 P. (in Russian)

7. Krylova N.S., Gaydukova N.I., Khashieva F.M., Poteshkina N.G. Case of diagnostics of an apical form of a hypertrophic cardiomyopathy at the patient with clinic the progressing stenocardia. Klinitsist [Clinician]. 2014; Vol. 2: 39–44. (in Russian)



Фенокопия Бругада: обзор литературы и представление клинического случая

К.Г. Кочарова¹,
Э.М. Смирнова¹,
Д.В. Дупляков^{1,2}

¹ ГБУЗ «Самарский областной клинический кардиологический диспансер»

² ГБОУ ВПО «Самарский государственный медицинский университет» Минздрава России

Синдром Бругада (СБ) характеризуется высокой частотой внезапных, некоронарогенных смертей в молодом возрасте – этот показатель превышает 50%. Фенокопии Бругада (ФБ) – это клинический феномен, который этиологически отличается от истинного врожденного СБ и выявляется при различных клинических состояниях, таких как ишемия миокарда, тромбоэмболия легочной артерии, электролитные нарушения и другие состояния. В статье обсуждаются факторы развития, клинические проявления, а также диагностика ФБ. Приводится описание собственного клинического случая у мужчины 63 лет с бругадоподобными изменениями на ЭКГ на фоне острой ишемии миокарда.

Ключевые слова:
синдром Бругада,
фенокопия Бругада,
дифференциальная
диагностика

Brugada phenocopy: review and clinical case

K.G. Kocharova¹, E.M. Smirnova¹, D.V. Duplyakov^{1,2}

¹ Samara Regional Clinical Cardiology Dispensary

² Samara State Medical University

Brugada syndrome (BS) is a disorder characterized by high frequency of noncoronary sudden death in young adults (more than 50%). Brugada Phenocopy (BP) is a clinical phenomenon, which differs from true etiology of innate BS and reveals in a variety of clinical conditions such as myocardial ischemia, thromboembolism of pulmonary artery, electrolyte disorders and other conditions. In the article development factors, clinical implications and BP diagnosis is discussed. Description of the clinical case (63-year-old men with Brugada-similar changes on the EEG with a background of acute myocardial ischemia) is given.

Keywords:
Brugada syndrome,
phenocopy Brugada,
differential
diagnosis

Синдром Бругада (СБ), описанный в начале 1990-х гг., характеризуется подъемом сегмента ST в правых грудных отведениях, отсутствием органической патологии сердца и высоким риском внезапной сердечной смерти (ВСС) вследствие полиморфной желудочковой тахикардии (ЖТ) или фибрилляции желудочков (ФЖ) [1–3]. В большинстве случаев он проявляется наследственно-обусловленным дефектом натриевых каналов с аутосомно-доминантным типом наследования и неполной пенетрантностью.

Электрокардиографически СБ характеризуется двумя типами изменений сегмента ST в отведениях V₁–V₃: тип 1 – высокий сводообразный подъем сегмента ST ≥0,2 мВ, который часто оканчивается отрицательным симметричным зубцом T (рис. 1А); тип 2 определяется как r' ≥0,2 мВ от изолинии, с последующим седлообразным подъемом сегмента ST ≥0,05 мВ с переменной T-волной: положительной в отведении V₁ и/или плоской в отведении V₂ (рис. 1Б). За период, прошедший с описания первых случаев, накоплен значительный опыт ведения

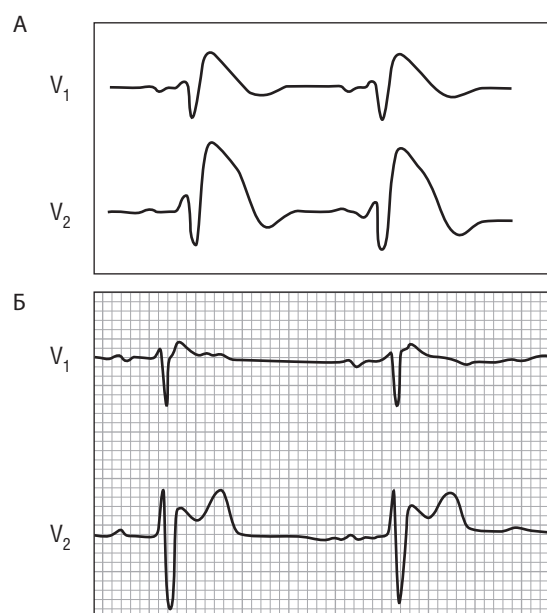


Рис. 1. Синдром Бругада: А – тип 1; Б – тип 2

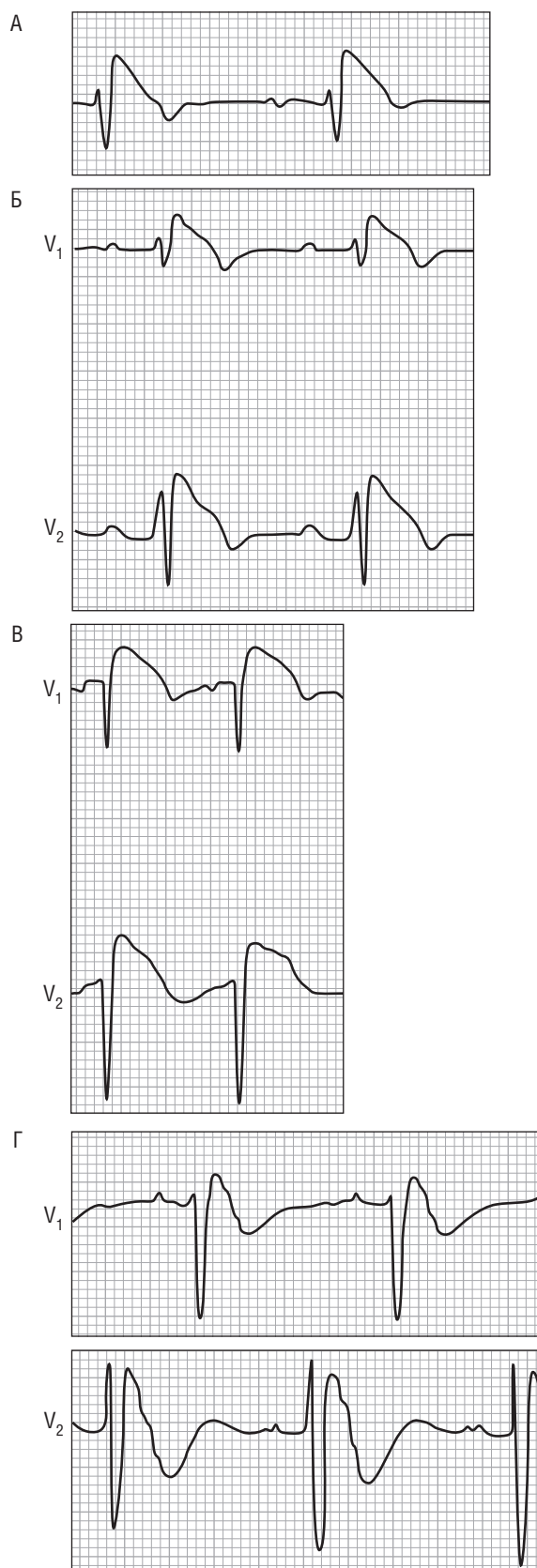


Рис. 2. Фенокопии Бругада при:
 А – инфаркте миокарда с вовлечением правого желудочка;
 Б – электролитном дисбалансе (гиперкалиемия, гипонатриемия и ацидозе);
 В – острой легочной эмболии;
 Г – гипокалиемии, связанной с врожденным периодическим гипокалиемическим параличом

таких пациентов, созданы многоцентровые регистры, опубликованы клинические рекомендации [4–6].

Вместе с тем в последние годы появилось новое понятие – фенокопия Бругада (ФБ) [7–9]. Под ним понимают клинический феномен, который этиологически отличается от истинного врожденного СБ. При ФБ изменения, регистрируемые на электрокардиографии (ЭКГ), идентичны таковым при истинном СБ, но возникают они у пациентов с различной кардиальной (и не только) патологией и являются преходящими. Термин «фенокопия» для характеристики данного феномена был выбран, потому что ранее он применялся при описании изменений фенотипа под влиянием неблагоприятных факторов среды, по проявлению похожих на мутации. Таким образом, он разумно и лаконично подходит под описание всех приобретенных, подобных СБ, ЭКГ-изменений.

ФБ была описана у пациентов с ишемией миокарда, тромбозом легочной артерии, электролитными нарушениями, при использовании неадекватных фильтров при регистрации ЭКГ, механической компрессии грудной клетки, вызванной воронкообразной деформацией грудной клетки *pectus excavatum* («грудь сапожника») [7–9]. Хотя большинство описанных на сегодняшний день случаев ФБ носили спорадический характер, совсем недавно рецидивирующая форма ФБ была выявлена у пациента с рецидивирующей гипокалиемией [8]. Примеры ФБ, эквивалентных типу 1 СБ, приведены на рис. 2, а типу 2 – на рис. 3.

Диагностические различия между ФБ и СБ основаны на нескольких ключевых особенностях. Во-первых, пациенты с ФБ имеют обратимое основное состояние, которое вызывает ЭКГ-картину СБ. Как только это основополагающее условие разрешается, происходит нормализация ЭКГ, в отличие от случаев с истинным СБ. Во-вторых, пациенты с ФБ имеют низкую клиническую вероятность ВСС в отличие от пациентов с истинным СБ, которые имеют в анамнезе пароксизмы ЖТ/ФЖ, обмороки или отягощенный семейный анамнез по ВСС. В-третьих, при проведении лекарственного теста с блокаторами натриевых каналов пациенты с ФБ дают отрицательный результат, в то время как у пациентов с истинным врожденным СБ ответ на провокационный тест положительный. В настоящее время предложены следующие диагностические критерии, на основании которых рекомендовано дифференцировать ФБ от СБ [9]:

- ЭКГ-картина имеет морфологию типа 1 или 2 СБ.
- Пациент имеет основное заболевание, которое можно идентифицировать.
- ЭКГ-картина нормализуется после разрешения основного заболевания.
- Существует низкая клиническая вероятность истинного СБ, которая определяется отсутствием симптомов, семейного и личного анамнеза.
- Отрицательные тесты с блокаторами натриевых каналов, такими как аймалин, флекаинид или прокаинамид (выполнение провокационных тестов не является обязательным, если у пациента проводились какие-либо

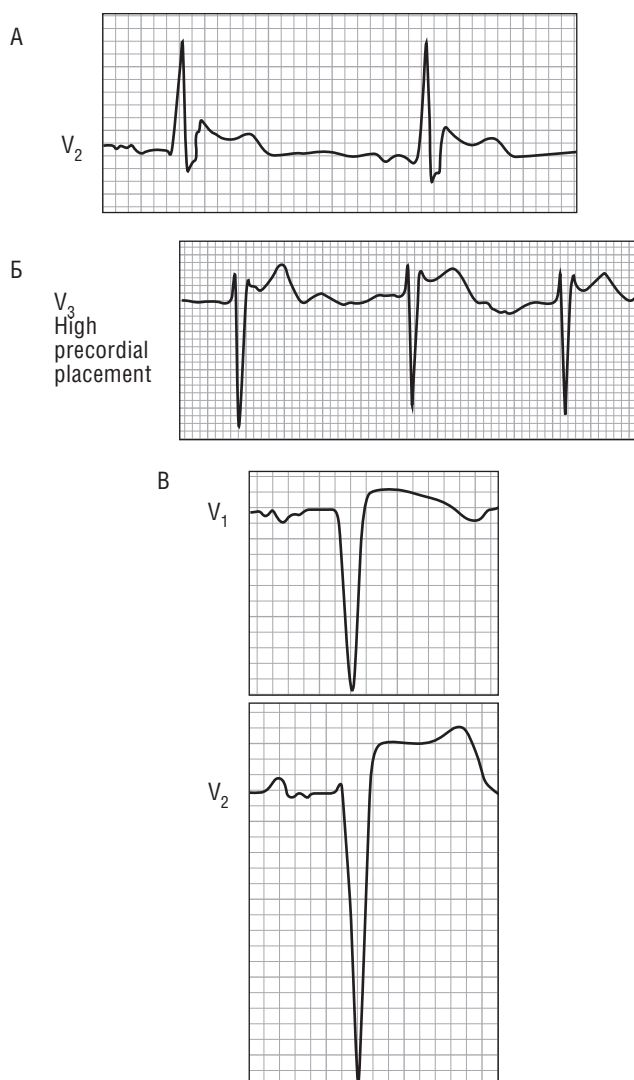


Рис. 3. Фенокопия Бругада при:
 А – случайной травме электрическим током;
 Б – врожденной воронкообразной деформацией грудной клетки *pectus excavatum* («грудь сапожника»), которая вызывает механическое сужение средостения;
 В – острой легочной эмболии

хирургические манипуляции на выходном тракте правого желудочка в течение последних 96 ч).

- Результаты генетического тестирования отрицательны (этот пункт считается факультативным, так как мутации гена *SCN5A* идентифицируются только у 20–30% пробандов, имеющих истинный СБ).

В качестве примера приведем клинический случай [8]. Молодой мужчина был доставлен в инфекционное отделение в связи с диареей, сопровождавшейся тяжелой гипокалиемией (K^+ – 1,5 мг Ед/л) и сопутствующим ацидозом. На ЭКГ в правых грудных отведениях зарегистрированы признаки СБ типа 1 (рис. 4А). После коррекции метаболических нарушений ЭКГ-картина быстро вернулась к нормальной (рис. 4Б). Проведенный провокационный тест с флекаинидом (внутривенно 2 мг/кг) не выявил признаки, характерные для СБ, исключив дисфункцию натриевых каналов. За время

пребывания в госпитале пациент повторно перенес эпизод диареи с гипокалиемией (K^+ – 2,6 мг Ед/л), однако без одновременного развития ацидоза. На ЭКГ снова была отмечена типичная ЭКГ-картина СБ типа 1 (рис. 4В), которая нормализовалась после коррекции метаболических нарушений (рис. 4Г).

В связи с тем, что в нашей стране случаи ФБ ранее опубликованы не были, приводим собственное наблюдение.

Пациент Б., 63 лет, доставлен бригадой скорой медицинской помощи в госпиталь с диагнозом острый коронарный синдром (ОКС) после оказания стандартного объема помощи на догоспитальном этапе: морфина гидрохлорид, ацетилсалициловая кислота, клопидогрел, нефракционированный гепарин в/в, метопролол-сукцинат в/в. На момент поступления предъявлял жалобы на боль за грудиной жгучего характера с иррадиацией в шею и на выраженную общую слабость. Состояние средней тяжести. Тоны сердца глухие, ритм правильный, шумов нет. ЧСС – 67 в минуту, АД – 120/80 мм рт.ст. Общий анализ крови, общий анализ мочи без патологических изменений. При поступлении качественная реакция на тропонин отрицательная. На ЭКГ, зарегистрированной при поступлении, определяется синусовый ритм, ЧСС – 54 в минуту, депрессия сегмента ST в отведениях II, III; AVF, V_4 – V_6 ; подъем ST в avR, бругадоподобные изменения в V_1 (рис. 5).

Известно, что впервые загрудинную боль жгучего характера при ходьбе начал отмечать 3 мес назад. Прошел необходимое обследование, диагноз ишемической болезни сердца был подтвержден положительным результатом стресс-эхокардиографии, позднее была проведена коронарография (КАГ).

Данные коронарной ангиографии (30.10.2015): стеноз проксимальной трети передней межжелудочковой ветви – 80%, в средней трети 70%. Огибающая артерия – стеноз в проксимальной части 75%. Протяженный стеноз в проксимальной трети 70% правой коронарной артерии, переходящий в окклюзию. Дистальные отделы не контрастируются.

Госпитализация в наш центр с целью выполнения коронарного шунтирования была запланирована на 23.11.2015. Однако 22.11.2015 в 15.00 после незначительной физической нагрузки у пациента возникла жгучая боль за грудиной с иррадиацией в шею, которая на короткое время уменьшилась после приема 2 доз нитроглицерина. Пациент вызвал бригаду скорой медицинской помощи и был доставлен в наш госпиталь с диагнозом ОКС без подъема сегмента ST.

После стандартного лечения ОКС состояние пациента стабилизировалось. Отмечено повышение уровня тропонина I – 55,92 нг/мл (норма – 0,4 нг/мл). Данные остальных лабораторных исследований – без особенностей. ЭКГ на 2-й день госпитализации (23.11.2015): ритм синусовый, ЧСС 44 в минуту, депрессия сегмента ST в отведениях II, III; AVF, V_4 – V_6 ; подъем ST в avR, явных бругадоподобных изменений в отведении V_1 уже нет (рис. 6).

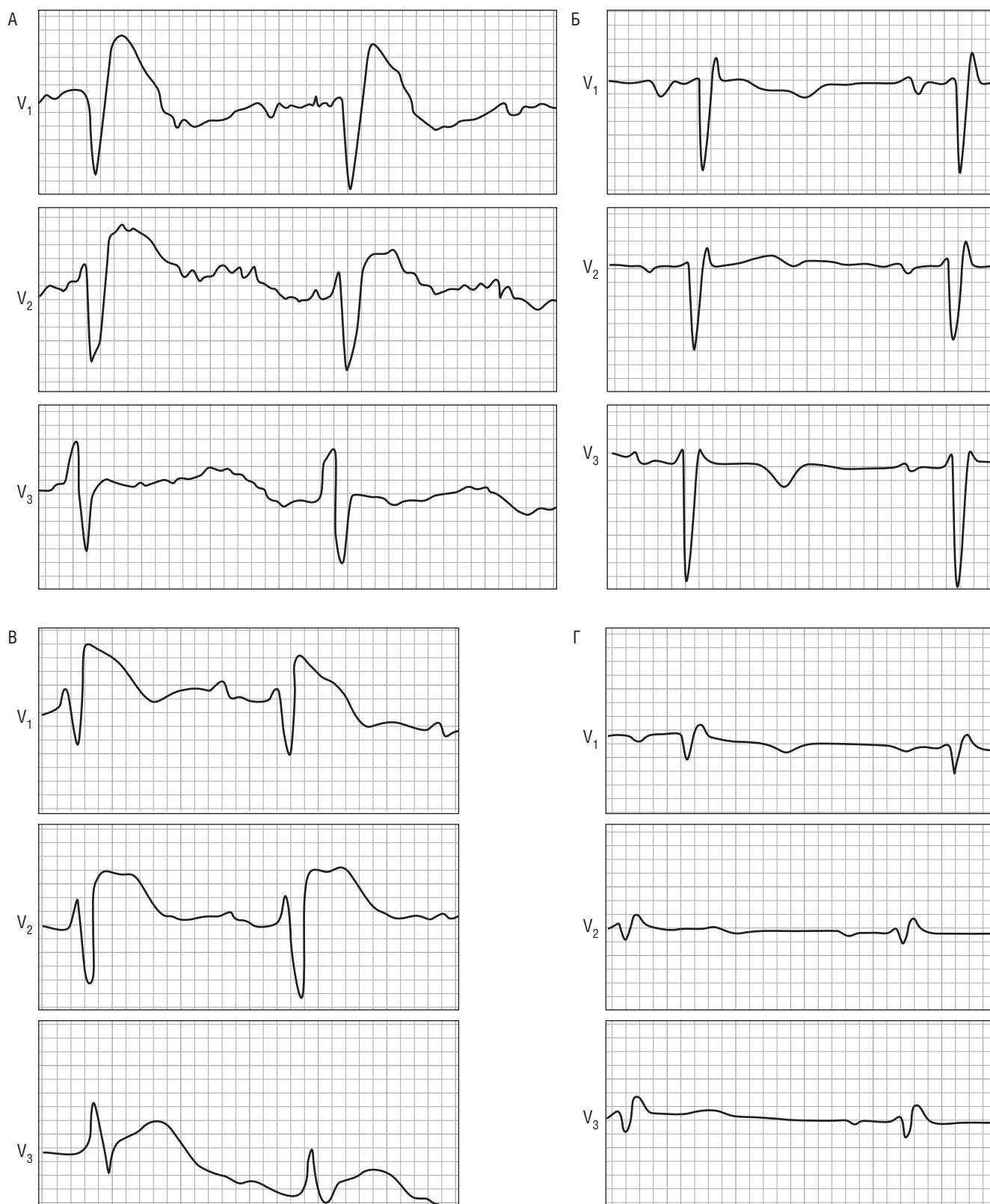

Рис. 4. Бругадоподобные изменения на электрокардиограмме:
 А – ЭКГ-картина гипокалиемии, соответствующей ЭКГ-картине синдрома Бругада типа 1;
 Б – нормализация ЭКГ после коррекции электролитных нарушений;
 В – повторный эпизод гипокалиемии с появлением синдрома Бругада типа 1;
 Г – ЭКГ-картина после нормализации уровня калия в крови

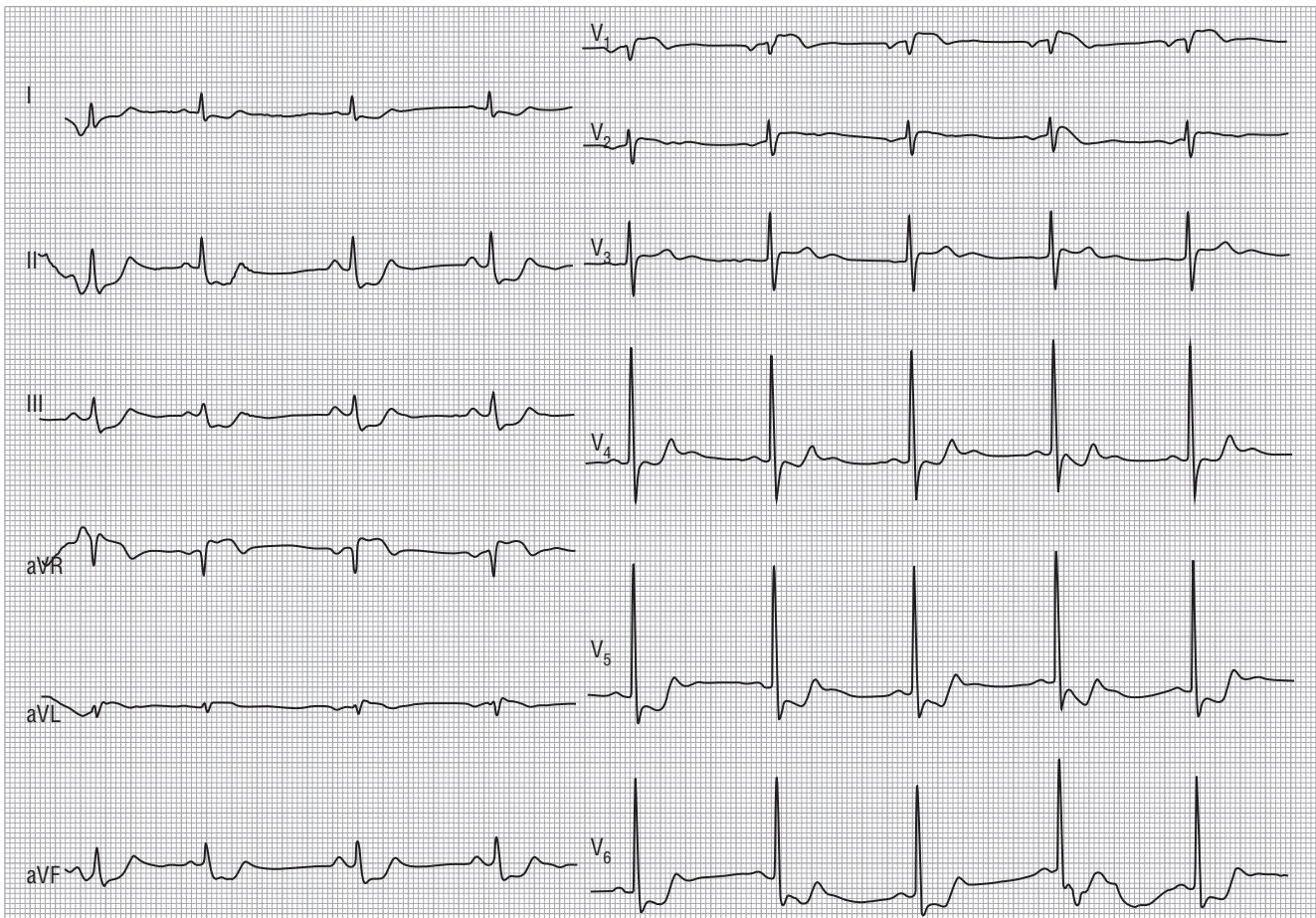


Рис. 5. Бругадоподобные изменения на электрокардиограмме в момент поступления (на фоне ишемии миокарда)

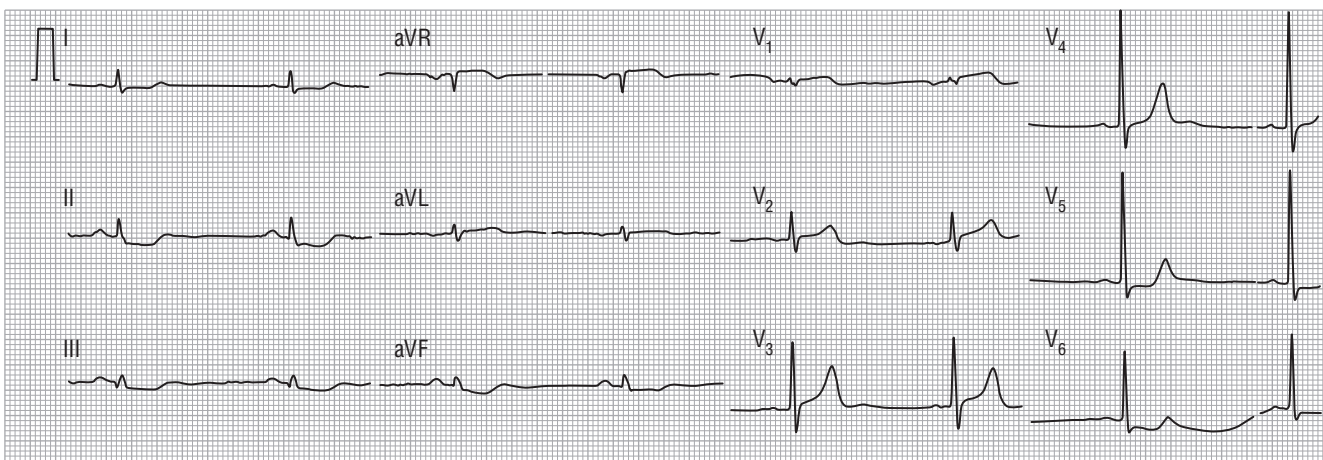


Рис. 6. Электрокардиограмма на 2-й день госпитализации

В ходе трансторакальной эхокардиографии (23.11.2015) обнаружены зоны акинезии заднебоковой стенки левого желудочка. Вовлечения правого желудочка не отмечено. Незначительная дилатация левого предсердия. Остальные камеры сердца не расширены. Фракция выброса по Симпсону – 60%. Систолическое давление в правом желудочке – 30 мм рт.ст. Атеросклероз аорты с дегенеративными изменениями аортального клапана. Перикардальная щель не расширена.

Учитывая результаты коронарной ангиографии первоначально было запланировано проведение срочного коронарного шунтирования, которое пришлось отложить в связи с выявленным эрозивным гастродуоденитом и стабильным состоянием пациента в плане коронарной патологии. Коронарное шунтирование запланировано на ближайшее время.

СВЕДЕНИЯ ОБ АВТОРАХ

Кочарова Кристина Гариевна – врач-кардиолог приемного отделения ГБУЗ «Самарский областной клинический кардиологический диспансер»

E-mail: krkocharova@yandex.ru

Смирнова Элина Михайловна – врач-ординатор 6-го кардиологического отделения ГБУЗ «Самарский областной клинический кардиологический диспансер»

E-mail: ellesmirnova@mail.ru

Дупляков Дмитрий Викторович – доктор медицинских наук, заместитель главного врача ГБУЗ «Самарский областной клинический кардиологический диспансер», профессор кафедры кардиологии и сердечно-сосудистой хирургии ИПО ГБОУ ВПО «Самарский государственные медицинский университет» Минздрава России

E-mail: duplyakov@yahoo.com

ЛИТЕРАТУРА

1. Wilde A., Antzelevitch C., Borggrefe M. et al. Proposed diagnostic criteria for the Brugada syndrome // *Eur. Heart J.* 2002. Vol. 23. P. 1648–1654.

2. Nademanee K., Veerakul G., Nimmannit S. et al. Arrhythmogenic marker for the sudden unexplained death syndrome in Thai men // *Circulation.* 1997. Vol. 96. P. 2595–2600.

3. Дупляков Д.В. Блокада правой ножки пучка Гиса, подъем сегмента ST в отведениях V1-V2 (V3) и опасные для жизни нарушения сердечного ритма // *Кардиология.* 2001. № 8. С. 93–96.

4. Antzelevitch C., Brugada P., Borggrefe M. et al. Brugada Syndrome. Report of the Second Consensus Conference // *Circulation.* 2005. Vol. 111. P. 659–670.

5. Brugada P., Brugada J., Roy D. Brugada syndrome 1992–2012: 20 years of scientific excitement, and more // *Eur. Heart J.* 2013. Vol. 34. P. 3610–3615.

6. Pecini R., Cedergreen P., Theilade S. et al. The prevalence and relevance of the Brugada-type electrocardiogram in the Danish general population: data from the Copenhagen City Heart Study // *Europace.* 2010. Vol. 12. P. 982–986.

7. Arce M., Riera A., Femenía F., Baranchuk A. Brugada electrocardiographic phenocopy in a patient with chronic Chagasic cardiomyopathy // *Cardiol. J.* 2010. Vol. 17, N 5. P. 525–527.

8. Anselm D., Genaro N., Baranchuk A. Possible Brugada phenocopy induced by hypokalemia in a patient with congenital hypokalemic periodic paralysis // *Arq. Bras. Cardiol.* 2014. Vol. 102, N 1. P. 104.

9. Anselm D., Evans J., Baranchuk A. Brugada phenocopy: A new electrocardiogram phenomenon // *World J. Cardiol.* 2014. Vol. 6, N 3. P. 81–86.

REFERENCES

1. Wilde A., Antzelevitch C., Borggrefe M., et al. Proposed diagnostic criteria for the Brugada syndrome. *Eur Heart J.* 2002; Vol. 23: 1648–54.

2. Nademanee K., Veerakul G., Nimmannit S., et al. Arrhythmogenic marker for the sudden unexplained death syndrome in Thai men. *Circulation.* 1997; Vol. 96: 2595–600.

3. Duplyakov D.V. Right bundle-branch block raising of the ST segment in assignments of V1-V2 (V3) and life-threatening violations of a warm rhythm. *Kardiologiya [Cardiology]*. 2001; Vol. 8: 93–96. (in Russian)

4. Antzelevitch C., Brugada P., Borggrefe M., et al. Brugada Syndrome. Report of the Second Consensus Conference. *Circulation.* 2005; Vol. 111: 659–70.

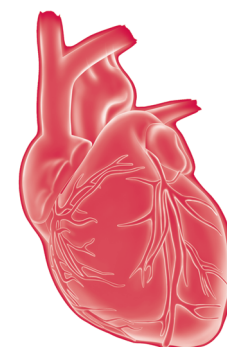
5. Brugada P., Brugada J., Roy D. Brugada syndrome 1992–2012: 20 years of scientific excitement, and more. *Eur Heart J.* 2013; Vol. 34: 3610–5.

6. Pecini R., Cedergreen P., Theilade S., et al. The prevalence and relevance of the Brugada-type electrocardiogram in the Danish general population: data from the Copenhagen City Heart Study. *Europace.* 2010; Vol. 12: 982–6.

7. Arce M., Riera A., Femenía F., Baranchuk A. Brugada electrocardiographic phenocopy in a patient with chronic Chagasic cardiomyopathy. *Cardiol J.* 2010; Vol. 17 (5): 525–7.

8. Anselm D., Genaro N., Baranchuk A. Possible Brugada phenocopy induced by hypokalemia in a patient with congenital hypokalemic periodic paralysis. *Arq Bras Cardiol.* 2014; Vol. 102 (1): 104.

9. Anselm D., Evans J., Baranchuk A. Brugada phenocopy: A new electrocardiogram phenomenon. *World J Cardiol.* 2014; Vol. 6 (3): 81–6.



Пролапс митрального клапана

Э.Г. Малев^{1, 2},
С.В. Реева^{1, 2},
Э.В. Земцовский^{1, 2}

¹ ФГБУ «Северо-Западный федеральный медицинский исследовательский центр им. В.А. Алмазова» Минздрава России, Санкт-Петербург

² ГБОУ ВПО «Санкт-Петербургский государственный педиатрический медицинский университет» Минздрава России

Пролапс митрального клапана – наследственное нарушение соединительной ткани, приводящее к систолическому прогибу одной или обеих створок митрального клапана в полость левого предсердия и митральной недостаточности разной степени выраженности. Пролапс митрального клапана – наиболее частая причина формирования тяжелой неишемической митральной недостаточности и основная причина хирургического вмешательства на митральном клапане.

Ключевые слова:

пролапс митрального клапана, эхокардиография, пластика митрального клапана

Mitral valve prolapse

E.G. Malev^{1, 2}, S.V. Reeva^{1, 2},
E.V. Zemtsovsky^{1, 2}

¹ Federal Almazov North-West Medical Research Centre, Saint-Petersburg

² Saint-Petersburg State Pediatric Medical University

Mitral valve prolapse is the heritable disorder of the connective tissue and refers to a systolic billowing of one or both mitral leaflets into the left atrium with or without mitral regurgitation. Mitral valve prolapse is the most common cause of severe non-ischemic mitral regurgitation and mitral valve surgery.

Keywords:

mitral valve prolapse, echocardiography, mitral valve repair

Пролапс митрального клапана (ПМК) (код по Международной классификации болезней 10-го пересмотра – I34.1.) относится к числу наиболее распространенных наследственных нарушений соединительной ткани (ННСТ). Распространенность данной патологии в общей популяции, согласно Framingham Heart Study, составляет 2,4% и не зависит от пола и возраста [1]. Встречаемость пролапса митрального клапана (ПМК) в Российской Федерации, по данным регистра Федерального медицинского исследовательского центра им. В.А. Алмазова, составила 1,3% [2]. Ежегодная смертность при ПМК невысока и не превышает 0,1%, что соответствует таковой в общей популяции. У неоперированных пациентов с ПМК, осложненным тяжелой митральной недостаточностью (МН), 10-летняя смертность достигает 50%.

ЭТИОЛОГИЯ

Связанная с X-хромосомой рецессивная форма ПМК была описана еще в 1969 г. в качестве миксоматозной дистрофии клапанов сердца, однако лишь недавно были выявлены 3 мутации гена филамина А (*FLNA*), ответственных за данную патологию – *p.Gly288Arg*, *p.Val711Asp* и *1944-bp* делеция экзонов 16–19 [3]. Филамин А экспрессируется эндокардиальными и мезенхимальными клетками атриовентрикулярных подушечек, формирование которых служит начальной стадией вальвулогенеза.

В 2015 г. были представлены результаты многоцентрового исследования, в ходе которого определен еще один ген, ответственный за развитие ПМК, – *DCHS1* [4]. Этот ген локализуется на 11-й хромосоме и кодирует экспресси-

руемый фибробластами белок кадгерин-19, один из многочисленного семейства кадгеринов – белков кальцийзависимой клеточной адгезии. Описанные 4 случая семейного ПМК, обусловленные мутацией *DCHS1*, не сопровождались экстракардиальными проявлениями. Также в 2015 г. была описана мутация латентного TGF- β связывающего протеина-3 – *L TBP3*, в случае гомозиготной мутации, приводящая помимо формирования ПМК к олигодонтии и уменьшению роста [5]. Выполненный в 2015 г. метаанализ 2 исследований геномных ассоциаций на 1412 случаях ПМК и 2439 контрольных субъектах выявил еще 6 кандидатных локусов ответственных за развитие ПМК, наибольший интерес среди них представляют тензин-1 (*TNS1*) – белок адгезии, участвующий в организации цитоскелета и экспрессирующийся в процессе морфогенеза клапанов сердца, и *LMCD1*, кодирующий фактор транскрипции [6].

Выявление за один год сразу нескольких генов ПМК дает надежду на скорую идентификацию других генетических дефектов, приводящих за счет иных механизмов к формированию общего фенотипа – ПМК.

КЛАССИФИКАЦИЯ

В зависимости от этиологии ПМК разделяют на первичный и вторичный (табл. 1). Первичный ПМК является самостоятельным генетически детерминированным заболеванием, в свою очередь он подразделяется на семейный и несемейный [7, 8].

Таблица 1. Этиологическая классификация пролапса митрального клапана

Первичный	Вторичный
Семейный	Синдром Марфана и другие наследственные нарушения соединительной ткани
Несемейный	Ишемическая болезнь сердца Гипертрофическая кардиомиопатия Острая ревматическая лихорадка Деформация грудной клетки

Вторичный пролапс створок митрального клапана (МК) наблюдается при ишемической болезни сердца (ИБС) (ишемическая дисфункция папиллярных мышц), острой ревматической лихорадке (типичный ПМК с диффузными дегенеративными изменениями был описан при остром ревматическом вальвулите в регионах, где ревматическая лихорадка является эндемическим заболеванием), при заболеваниях и состояниях, сопровождающихся уменьшением размеров левого желудочка (ЛЖ) и кольца МК (гипертрофическая кардиомиопатия, легочная гипертензия, дефект межпредсердной перегородки, дегидратация, синдром прямой спины и воронкообразная деформация грудной клетки). Существуют разногласия о включении пролапса при других ННСТ (синдромах Марфана, Луиса–Дитца и Элерса–Данло) в понятие первичного или вторичного ПМК.

Основными патоморфологическими формами ПМК являются болезнь Барлоу, которая проявляется выраженным миксоматозом створок, и фиброэластиновая недостаточность (ФЭН), которая характеризуется недостатком

фибриллярных структур (коллагена и эластина) и протеогликанов в митральном клапанном комплексе [9, 10].

Эхокардиографически различают классический (толщина створок ≥ 5 мм) и неклассический (толщина створок < 5 мм) ПМК. Термин «классический ПМК» отражает наличие миксоматозной дегенерации створок и используется в качестве синонима первичного и миксоматозного ПМК (болезни Барлоу). Отсутствие утолщения створок (неклассический ПМК) позволяет делать вывод об отсутствии признаков миксоматозной дегенерации [1].

ПАТОГЕНЕЗ

Основное регулирующее влияние на строение экстрацеллюлярного матрикса (ЭЦМ) створок МК оказывает трансформирующий фактор роста- β (TGF- β), который, являясь профибротическим цитокином, приводит к повышению экспрессии составляющих ЭЦМ (фибриллярного коллагена, фибронектина и протеогликанов) кардиальных фибробластов и их дегенерации через регулирование экспрессии матричных металлопротеиназ. У пациентов с миксоматозным ПМК, подвергшихся пластике МК, были выявлены гиперпродукция ЭЦМ под влиянием экзогенного TGF- β , обусловленная Smad2/3 и p38 MAPK (компоненты классического и альтернативного TGF- β сигнальных путей), и ее серологическое ингибирование специфическими антителами и блокаторами рецепторов ангиотензина II.

Нарушение строения ЭЦМ при ПМК приводит к целому спектру патоморфологических изменений МК, который варьирует от простого отрыва хорды, приводящего к пролапсу изолированного сегмента задней створки МК, сохраняющего в остальном нормальную форму (фиброэластиновая недостаточность), до пролапса с вовлечением обеих створок при избыточности тканей клапана и расширении кольца (болезнь Барлоу).

Для МК при болезни Барлоу характерна избыточность тканей, размеры клапана в целом увеличены (диаметр кольца ≥ 36 мм), створки миксоматозно изменены, утолщены, хорды удлинены (рис. 1). Миксоматозная дегенерация обусловлена пролиферацией спонгиозного слоя с накоплением гликозаминогликанов. Спонгиозный слой выдается в фиброзный, выполняющий роль каркаса митральной створки, что приводит к снижению механической прочности створок. Утолщение створок при миксоматозной дегенерации может достигать двукратного по сравнению с нормой (рис. 2).

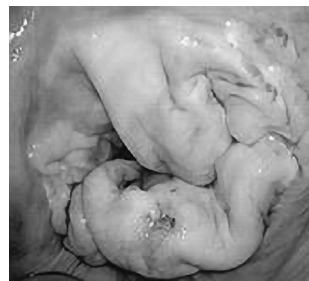

Рис. 1. Избыточность тканей, миксоматозная дегенерация и пролабирание всех сегментов митрального клапана при болезни Барлоу (Adams D.H. et al., 2010)

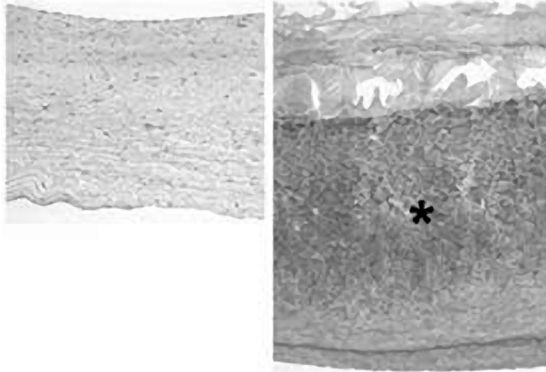


Рис. 2. Сравнение морфологии митрального клапана в норме (слева) и при миксоматозном пролапсе (справа), при котором наблюдаются утолщение створки, нарушение целостности фиброзного слоя и накопление протеогликанов в спонгиозном слое (указано звездочкой). Окраска гематоксилином-эозином и альциановым синим. Масштаб – 100 мкм (Prunotto M. et al., 2010)

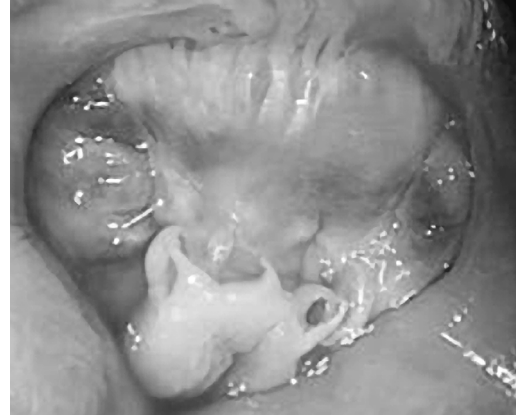

Рис. 3. Макропрепарат: истонченные полупрозрачные створки, оторванные хорды срединного сегмента задней створки, нерасширенное кольцо митрального клапана (Anyanwu A.C. et al., 2006)

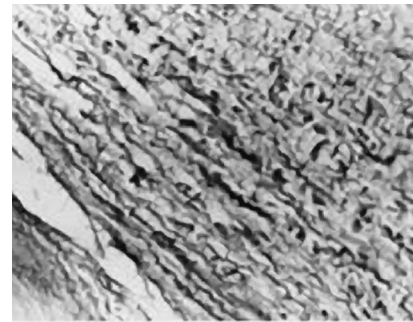


Рис. 4. Гистологические признаки фиброэластиновой недостаточности: фрагментация и лизис коллагеновых и эластических волокон. Окраска по ван Гизону с эластикой, $\times 200$ (Митрофанова Л.Б., 2007)

Понятие фиброэластиновой недостаточности (fibroelastic dysplasia, fibroelastic deficiency) было использовано Аланом Карпентье и соавт. в 1980 г. для описания состояния недостатка фибриллярных структур в митральном клапанном комплексе, которое приводит к отрыву одной или более истонченных и удлиненных хорд, чаще всего срединного сегмента задней створки. В части случаев пролабирующие сегменты могут быть абсолютно нормальными при наличии изолированной истонченной хорды. В другом случае в пролабирующем сегменте развиваются миксоматозные изменения (накопление гликозаминогликанов в спонгиозном слое), приводящие к его утолщению. Заключение о наличии ФЭН делается по состоянию смежных с пролабирующим сегментов, которые обычно имеют нормальный размер и толщину или даже истончены и полупрозрачны на просвет (рис. 3). Гистологически повреждение коллагена характеризуется фрагментацией коллагеновых пучков в пределах фиброзного слоя (рис. 4). Наблюдается также фрагментация эластиновых волокон с формированием аморфных глыбок. Диаметр кольца МК при ФЭН не увеличен и составляет 28–32 мм [11, 12].

Основным механизмом формирования МН при ПМК является нарушение коаптации створок МК при систолическом сокращении ЛЖ, обусловленное выраженным расширением кольца МК и удлинением первичных и вторичных хорд всех сегментов створок МК (при миксоматозном ПМК) или отрывом хорд, чаще всего срединного сегмента задней створки (при фиброэластиновой недостаточности).

ДИАГНОСТИКА

Клинические симптомы и признаки

Необходимо помнить о возможности широкого клинического спектра проявлений ПМК – от отсутствия симптомов или наличия только симптомов вегетативной дисфункции у лиц молодого возраста с неклассическим ПМК до проявлений хронической сердечной недостаточности (ХСН) при тяжелой митральной регургитации, обусловленной миксоматозным ПМК.

Жалобы, характерные для вегетативной дисфункции, обычно сводятся к головной боли, в том числе по типу мигрени, головокружению, потливости, нарушениям сна, гипервентиляционному синдрому, чувству нехватки воздуха, нарушениям терморегуляции. Наиболее часто больные отмечают кардиалгии, сердцебиение и перебои в работе сердца, одышку, повышенную утомляемость, пресинкопальные состояния, вегетативные кризы и панические атаки.

При осмотре пациентов следует обращать внимание на их телосложение и внешние признаки ННСТ. Обычно пациенты с ПМК имеют астеническое телосложение, низкий индекс массы тела. Нарушения терморегуляции и вегетативная дисфункция нередко ведут к появлению бледности и мраморного рисунка кожи. ПМК может протекать как без существенных, так и с выраженными признаками вовлечения соединительной ткани. В последнем случае при фенотипическом и физикальном обследовании удастся выявить костные, кожные и суставные признаки. Самые характерные изменения скелета – арахнодактилия, арковидное небо, воронкообразная или килевидная деформация грудной клетки. Часто у таких пациентов выявляются различные нарушения осанки, сколиотическая деформация позвоночника, крыловидные лопатки и плоскостопие, а также синдром прямой спины. К харак-

терным признакам вовлечения кожи при ПМК относятся ее повышенная растяжимость, наличие атрофических стрий, не связанных с ожирением или беременностью. Слабость сосудистой стенки и недостаточность клапанного аппарата вен проявляются варикозным расширением вен и геморроем. Слабость связочного аппарата может проявляться наличием грыж различной локализации и гипермобильностью суставов.

Ключевым аускультативным признаком является среднесистолический клик – непродолжительный высокочастотный звук. Клик возникает в результате натяжения хорд МК при пролабировании створок во время систолы в левое предсердие. Клик может существенно изменяться по интенсивности и смещаться в пределах систолы в зависимости от наполнения ЛЖ при изменении положения тела. Клик сопровождается поздним систолическим шумом митральной регургитации, имеющим преимущественно средне- или высокочастотные характеристики и наибольшую громкость на верхушке сердца. Характер и интенсивность шума варьируют при различных состояниях – от короткого и едва слышимого до голосистолического и громкого.

Грамотно выполненная динамическая аускультация, в процессе которой врач выслушивает пациента в положении лежа и стоя, дает весьма характерную картину. Систолический клик в положении стоя при уменьшении наполнения ЛЖ сдвигается к первому тону, а систолический шум становится более продолжительным. У пациентов с выраженной митральной регургитацией может выслушиваться пансистолический шум [13].

ЭХОКАРДИОГРАФИЯ

Основным методом диагностики ПМК в настоящее время является двухмерная эхокардиография (ЭхоКГ). ПМК диагностируется при максимальном систолическом смещении створок МК за линию его кольца в парастеральной продольной позиции более чем на 2 мм [1, 7, 14] (рис. 5). Использование именно парастерального продольного сечения для диагностики ПМК обусловлено особенностями формы кольца МК. В горизонтальной плоскости кольцо имеет D-образную или бобовидную форму, в сагиттальной плоскости – седловидную. Соответственно имеются более высоко и низко лежащие точки кольца МК. При использовании для диагностики ПМК эхокардиографических сечений, плоскость которых проходит через низко лежащие точки кольца, повышается вероятность ложноположительного заключения о наличии ПМК. Так, изолированное смещение передней створки за линию кольца МК, видимое в четырехкамерной верхушечной позиции является основной причиной его гипердиагностики. Напротив, парастеральное продольное сечение проходит через высоко лежащие точки кольца МК, и использование данного сечения повышает специфичность диагностики ПМК (рис. 6).

Двухмерная ЭхоКГ позволяет также провести ряд измерений, необходимых для диагностики ПМК: измерение диаметра кольца и толщины створок МК. В зависимости от толщины створки различают классический ПМК –

при толщине створок в диастолу >5 мм, что отражает миксоматозную дегенерацию створок (рис. 7), и неклассический ПМК – при толщине <5 мм. Эти измерения чрезвычайно важны, поскольку стратификация риска пациентов с ПМК основана именно на толщине створок МК [1, 7, 14].

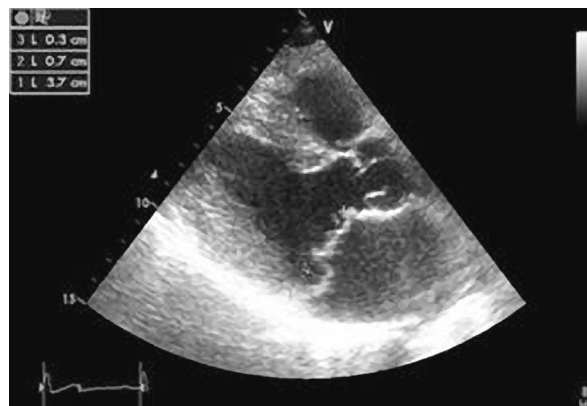


Рис. 5. Пример эхокардиографической диагностики пролапса митрального клапана. Пунктирной линией обозначены кольцо митрального клапана и смещение створок за его линию: передней створки на 3 мм, задней створки на 7 мм

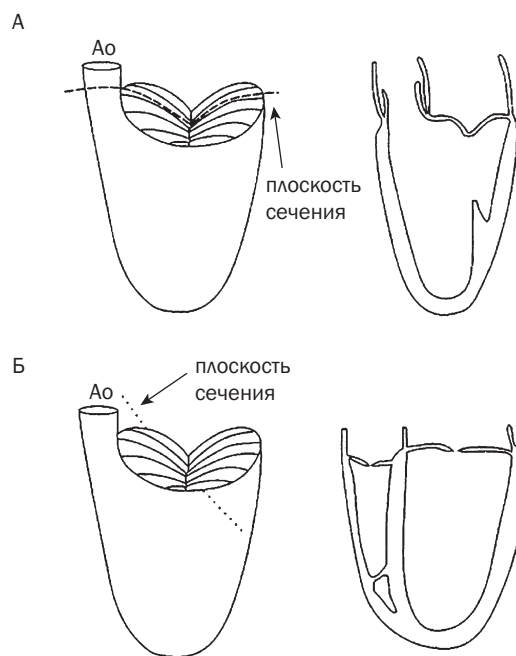


Рис. 6. Формирование парастерального продольного (А) и верхушечного четырехкамерного (Б) эхокардиографических сечений

Митральная регургитация оценивается при цветной доплерографии. Для ПМК специфична митральная регургитация, возникающая в конце систолы; она, как правило, высокоскоростная и эксцентричная. Степень митральной регургитации необходимо оценивать в соответствии с рекомендациями Европейской эхокардиографической ассоциации по оценке клапанной недостаточности. Для этого используют следующие количественные показатели: диаметр перешейка струи регургитации (*vena contracta*), объем и площадь отверстия регургитации,

рассчитанные по площади проксимальной изоскоростной поверхности (PISA) (рис. 8). Помимо тяжести регургитации необходимо определить механизм митральной недостаточности (МН) – расширение кольца и удлинение хорд створок МК или отрыв хорд (чаще срединного сегмента задней створки) [15].

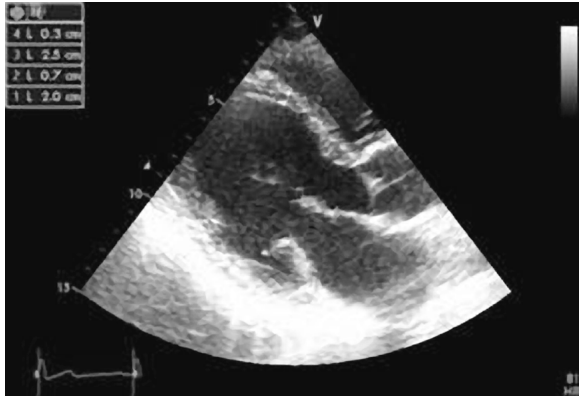


Рис. 7. Классический пролапс митрального клапана (парастеральное продольное сечение), с удлинением (20 мм) и утолщением (7 мм) задней створки митрального клапана

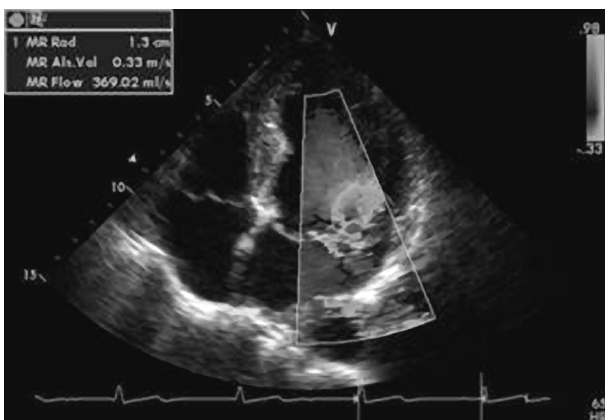


Рис. 8. Пример эхокардиографической оценки тяжести митральной регургитации по площади проксимальной изоскоростной поверхности в четырехкамерном верушечном сечении, цветной доплеровский режим

Оценка размеров и функции ЛЖ является еще одной задачей трансторакальной эхокардиографии. Выявление

систолической дисфункции [фракция выброса (ФВ) <60%, конечный систолический размер >40 мм] при тяжелой МН, обусловленной ПМК, является одним из показаний I класса с уровнем доказательности A для оперативного вмешательства на МК [16].

ДОПОЛНИТЕЛЬНЫЕ МЕТОДЫ ИССЛЕДОВАНИЯ

Электрокардиография (ЭКГ) покоя у лиц с ПМК может не выявлять никаких отклонений от нормы. Вместе с тем большинство исследователей отмечают более высокую частоту различных нарушений ритма и проводимости у лиц с ПМК по сравнению с практически здоровыми обследуемыми. Особенно часто регистрируются нарушения процессов реполяризации, в том числе синдром ранней реполяризации желудочков или уплощение и/или инверсия зубца T во II, III, V₅ и V₆ отведениях (рис. 9). Данные ЭКГ-изменения принято связывать с особенностями вегетативной регуляции у лиц с ПМК. Для выявления экстрасистолических нарушений ритма, регистрации динамических изменений реполяризации, исключения аритмического генеза синкопальных и пресинкопальных состояний пациентам с ПМК целесообразно проводить суточное мониторирование ЭКГ. Наиболее часто у лиц с ПМК выявляют желудочковые нарушения ритма, а у лиц старшего возраста – пароксизмы фибрилляции предсердий [8, 17].

Оценка вегетативной дисфункции. У пациентов с ПМК целесообразно проводить вегетативные тесты для объективизации признаков вегетативной дисрегуляции. Наиболее информативной у лиц молодого возраста является активная ортостатическая проба [17].

Чреспищеводная эхокардиография (ЧПЭхоКГ). У пациентов с субоптимальной трансторакальной визуализацией выполнение ЧПЭхоКГ благодаря ее высокому пространственному разрешению позволяет провести детальную оценку морфологии МК (I класс показаний с уровнем доказательности C). Трехмерная ЧПЭхоКГ, особенно предоперационная, позволяет получить более полную информацию о морфологии МК и спланировать реконструктивное вмешательство [16].

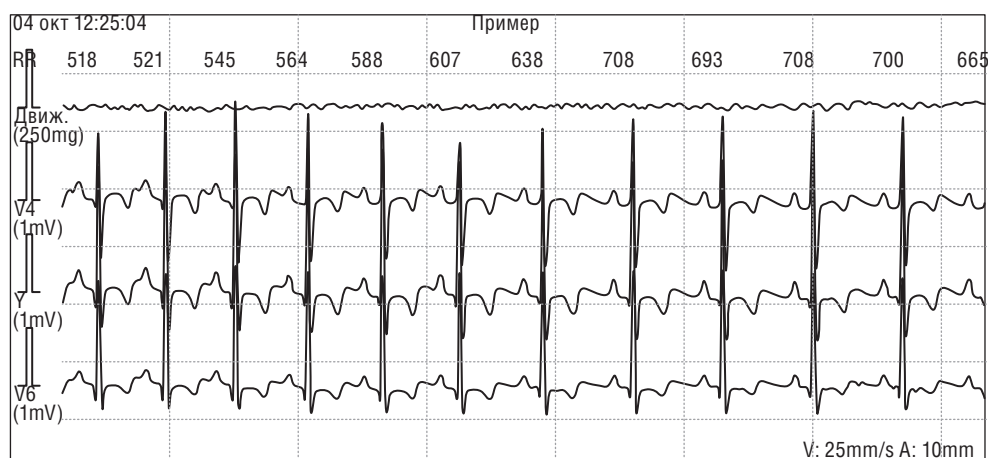


Рис. 9. Пример изменений реполяризации (инверсия зубца T в отведениях V₄, V₅ и V₆) у пациентов с пролапсом митрального клапана

Магнитно-резонансная томография (МРТ) показана пациентам с МН при недостаточной информативности трансторакальной эхокардиографии для оценки механизма и тяжести МН, размеров и функции ЛЖ (I класс показаний с уровнем доказательности В) [16].

КРИТЕРИИ ДИАГНОЗА

ПМК диагностируется при максимальном систолическом смещении створок МК за линию его кольца в парастернальной продольной позиции более чем на 2 мм (рис. 5).

При толщине створок в диастолу >5 мм можно говорить о классическом ПМК (рис.7), при толщине <5 мм – о неклассическом.

Объем митральной регургитации ≥ 60 мл и/или эффективная площадь отверстия регургитации ≥ 30 мм² свидетельствуют о тяжелой МН.

ДИФФЕРЕНЦИАЛЬНАЯ ДИАГНОСТИКА

Для диагностики первичного ПМК необходимо исключить все причины вторичного ПМК. Тщательный внешний антропометрический и фенотипический осмотр, дополненный необходимыми методами инструментальной диагностики, позволяет заподозрить другие ННСТ. Эхокардиографическое исследование позволяет исключить ИБС (локальные нарушения сократимости и дисфункция папиллярных мышц) и гипертрофическую кардиомиопатию (асимметричная гипертрофия ЛЖ и переднесистолическое движение передней створки МК) как причины вторичного ПМК. Тщательно собранный семейный анамнез и эхокардиографическое обследование родственников первой степени родства позволяет дифференцировать семейный и несемейный первичный ПМК.

Дифференциальную диагностику необходимо проводить с другими причинами МН. Первичная МН может быть обусловлена инфекционным эндокардитом (при подозрении необходимы повторные ЧПЭхоКГ и посевы крови), ревматическим поражением МК (имеет типичную эхокардиографическую картину). Вторичная МН (функциональная или ишемическая) обусловлена не пролабированием, а рестрикцией створок МК и легко исключается при проведении трансторакальной ЭхоКГ.

Пример формулировки диагноза

Первичный пролапс митрального клапана.

Осложнения: умеренная митральная недостаточность; предсердная экстрасистолия; ХСН I ст.

(Не требуется указание на соединительнотканную дисплазию в качестве основного диагноза или указание глубины пролабирования створок МК.)

ЛЕЧЕНИЕ

Медикаментозное лечение

Специфической медикаментозной терапии при ПМК не существует, однако недавние данные об ингибиро-

вании блокаторами рецепторов ангиотензина II продукции ЭЦМ, индуцированной TGF- β в культуре интерстициальных клеток, у пациентов с миксоматозным ПМК дают надежду на появление научно обоснованного медикаментозного лечения ПМК [18].

Пациентам молодого возраста с неклассическим ПМК и жалобами, обусловленными вегетативной дисфункцией, в первую очередь необходимо рекомендовать изменение образа жизни. В ряде случаев достаточно отказаться от таких стимуляторов, как кофеин, алкоголь и курение. Пациенты с ПМК и жалобами, связанными с повышением тонуса или реактивностью симпатической нервной системы (сердцебиение, кардиалгии, одышка), часто положительно реагируют на терапию β -блокаторами. При ортостатических симптомах (постуральную гипотензию и сердцебиение) пациенту рекомендуется увеличить потребление жидкости и соли, а также носить компрессионное белье, в тяжелых случаях прием минералокортикоидов. Нарушения ритма могут потребовать дополнительного лечения.

Пациентам с ПМК, перенесшим транзиторные ишемические атаки и ишемический инсульт, может быть показана длительная антиагрегантная терапия (IIb класс показаний с уровнем доказательности С). Пациентам с ПМК и фибрилляцией предсердий показан прием варфарина с целевым международным нормализованным отношением 2,0–3,0 [7].

Использование антибиотиков для профилактики инфекционного эндокардита при манипуляциях, сопровождающихся бактериемией, пациентам с ПМК не показано [16].

Медикаментозная терапия систолической дисфункции необходима пациентам с ПМК и тяжелой МН при ФВ <60%, если не планируется хирургическое вмешательство (IIb класс показаний с уровнем доказательности В). Она должна включать β -адреноблокаторы, ингибиторы ангиотензинпревращающего фермента или сартаны и, возможно, антагонисты альдостерона. Использование вазодилаторов не показано нормотензивным бессимптомным пациентам с тяжелой МН и сохранной ФВ ЛЖ (III класс показаний с уровнем доказательности В) [16].

Хирургическое лечение

Хирургическая коррекция ПМК является единственным методом лечения, которое препятствует развитию сердечной недостаточности у пациентов с тяжелой МН. Оно включает пластику или протезирование МК. Пластика МК предпочтительнее протезирования, но ее успешность зависит от особенностей морфологии МК и опыта хирурга. Чрескожные методы пластики МК являются малоинвазивной альтернативой хирургическому вмешательству.

Оперативное вмешательство в основном показано симптомным пациентам с тяжелой МН, а также бессимптомным пациентам, у которых имеются признаки дисфункции ЛЖ.

Рекомендации по хирургическому лечению первичной МН (AHA/ACC Guidelines, 2014) представлены в табл. 2 [16].

Таблица 2. Рекомендации по хирургическому лечению первичной митральной недостаточности (AHA/ACC Guidelines, 2014)

Рекомендации	Класс показаний	Уровень доказательности
Хирургическое вмешательство рекомендовано у симптомных пациентов с хронической тяжелой первичной МН и ФВ >30%	I	B
Хирургическое вмешательство рекомендовано у бессимптомных пациентов с хронической тяжелой первичной МН и дисфункцией ЛЖ (ФВ 30–60% и/или КСР ≥40 мм)	I	B
Пластика МК предпочтительнее протезирования при наличии показаний к хирургическому вмешательству у пациентов с хронической тяжелой первичной МН, обусловленной изолированным поражением задней створки	I	B
Пластика МК предпочтительнее протезирования при наличии показаний к хирургическому вмешательству у пациентов с хронической тяжелой первичной МН, обусловленной поражением передней или обеих створок, но только при возможном выполнении успешной и надежной пластики	I	B
Сопутствующая пластика или протезирование МК показаны пациентам с хронической тяжелой первичной МН при выполнении кардиохирургического вмешательства по другим показаниям	I	B
Выполнение пластики МК обосновано у бессимптомных пациентов с хронической тяжелой первичной МН и сохранной функцией ЛЖ (ФВ >60% и/или КСР <40 мм), у которых вероятность выполнения успешной и надежной пластики без резидуальной МН превышает 95% с ожидаемой смертностью <1% при выполнении в высококвалифицированном кардиохирургическом центре	IIa	B
Выполнение пластики МК обосновано у бессимптомных пациентов с хронической тяжелой неревматической первичной МН и сохранной функцией ЛЖ, у которых высока вероятность выполнения успешной и надежной пластики при: 1) впервые возникшей фибрилляции предсердий или 2) легочной гипертензии в покое (систолическое давление в легочной артерии >50 мм рт.ст.)	IIa	B
Сопутствующая пластика МК обоснована у пациентов с хронической умеренной первичной МН при выполнении кардиохирургического вмешательства по другим показаниям	IIa	C
Необходимость хирургического вмешательства на МК может обсуждаться у симптомных пациентов с хронической тяжелой первичной МН и ФВ ≤30%	IIb	C
Транскатетерная пластика МК может обсуждаться у тяжелых симптомных пациентов (NYHA класс III–IV) с хронической тяжелой первичной МН, имеющих приемлемую ожидаемую продолжительность жизни, но чрезмерно высокий риск хирургического вмешательства из-за сопутствующих заболеваний	IIb	B
Протезирование МК не должно выполняться для лечения изолированной тяжелой первичной МН, обусловленной поражением менее половины задней створки МК, несмотря на неуспешную попытку ее пластики	III	B

ЛЖ – левый желудочек, МН – митральная недостаточность, МК – митральный клапан, КСР – конечный систолический размер ЛЖ, ФВ – фракция выброса ЛЖ, NYHA – New York Heart Association.

ТАКТИКА ВЕДЕНИЯ БОЛЬНОГО

Большинству пациентов с ПМК рекомендованы обычный образ жизни и регулярные физические тренировки. Особенно это относится к пациентам, у которых ПМК не сопровождается клинической симптоматикой. Ограничение больших физических нагрузок или занятий соревновательным спортом рекомендовано при наличии синкопальных эпизодов, связанных с нарушениями ритма, частой и/или устойчивой наджелудочковой тахикардией, желудочковой тахикардией по данным суточного мониторирования, тяжелой митральной регургитации, систолической дисфункции ЛЖ (ФВ <50%), тромбоэмболии в анамнезе, семейного анамнеза внезапной смерти, связанной с ПМК. При наличии изолированного ПМК отсутствуют противопоказания для беременности [7].

Бессимптомные пациенты с ПМК без митральной регургитации могут обследоваться клинически каждые 3–5 лет. Повторная ЭхоКГ не показана и выполняется только при выявлении признаков высокого риска при первичной ЭхоКГ, а также в случае появления симптомов, позволяющих предположить возникновение значимой митральной регургитации или иного сердечно-сосудистого заболевания.

Пациентам с ПМК и легкой МН необходимо выполнять повторную ЭхоКГ каждые 3–5 лет даже при отсутствии признаков прогрессирования МН (изменение физических данных или симптоматики).

Пациенты высокого риска или имеющие умеренно выраженную МН должны обследоваться не реже одного раза в год для оценки изменения тяжести МН и размеров или функции ЛЖ.

Пациентам с тяжелой МН без клинической симптоматики или нарушений систолической функции ЛЖ показано клиническое и обследование ЭхоКГ раз в полгода. Появление симптоматики ХСН или признаков систолической дисфункции является основанием для кардиохирургического лечения [7, 14].

ПРОГНОЗ

Большинство пациентов с ПМК могут быть отнесены к группе низкого риска с благоприятным прогнозом. Ожидаемая продолжительность жизни у них соответствует таковой в общей популяции.

Неблагоприятное течение ПМК заключается в нарастании митральной регургитации, приводящей к дилатации ЛЖ и левого предсердия, развитию фибрилляции

предсердии, систолической дисфункции ЛЖ и застойной сердечной недостаточности.

Стратификация риска при ПМК основана на определении толщины створки МК, отражающей наличие и выраженность миксоматозной дегенерации створок. При толщине створки ≥ 5 мм достоверно повышается вероятность внезапной смерти и церебральных эмболий, вероятность развития МН, отрыва хорд, желудочковых нарушений ритма. Мозговая эмболия является

основной причиной неврологической симптоматики (транзиторные ишемические атаки и инсульты) у пациентов с ПМК, риск эмболии у них выше, чем в общей популяции. Внезапная смерть является редким осложнением ПМК (<2% случаев при длительном наблюдении, с ежегодной смертностью <1%). Основной причиной внезапной смерти при ПМК являются желудочковые тахикардии. Наибольшая ее частота наблюдается при семейных формах ПМК [7].

СВЕДЕНИЯ ОБ АВТОРАХ

Малев Эдуард Геннадиевич – доктор медицинских наук, профессор кафедры пропедевтики внутренних болезней ГБОУ ВПО «Санкт-Петербургский государственный педиатрический медицинский университет» Минздрава России, ведущий научный сотрудник НИЛ соединительнотканых дисплазий ФГБУ «Северо-Западный федеральный медицинский исследовательский центр им. В.А. Алмазова» Минздрава России, Санкт-Петербург
E-mail: edwardmalev@hotmail.com

Реева Светлана Вениаминовна – кандидат медицинских наук, доцент кафедры пропедевтики внутренних болезней ГБОУ ВПО «Санкт-Петербургский государственный педиатрический медицинский университет» Минздрава России, старший научный сотрудник НИЛ соединительнотканых дисплазий ФГБУ «Северо-Западный федеральный медицинский исследовательский центр им. В.А. Алмазова» Минздрава России, Санкт-Петербург
E-mail: reeva@mail.ru

Земцовский Эдуард Вениаминович – доктор медицинских наук, профессор, заведующий кафедрой пропедевтики внутренних болезней ГБОУ ВПО «Санкт-Петербургский государственный педиатрический медицинский университет» Минздрава России, заведующий НИЛ соединительнотканых дисплазий ФГБУ «Северо-Западный федеральный медицинский исследовательский центр им. В.А. Алмазова» Минздрава России, Санкт-Петербург
E-mail: zemtsovsky@mail.ru

ЛИТЕРАТУРА

1. Freed L.A., Benjamin E.J., Levy D. et al. Mitral valve prolapse in the general population: the benign nature of echocardiographic features in the Framingham Heart Study // *J. Am. Coll. Cardiol.* 2002. Vol. 40. P. 1298–1304.
2. Малев Э.Г., Земцовский Э.В., Желнинова Т.А. и др. Распространенность пролапса митрального клапана в российской популяции // *Трансляционная мед.* 2011. № 5. С. 113–118.
3. Lardeux A., Kyndt F., Lecoite S. et al. Filamin-a-related myxomatous mitral valve dystrophy: genetic, echocardiographic and functional aspects // *J. Cardiovasc. Transl. Res.* 2011. Vol. 4, N 6. P. 748–756.
4. Durst R., Sauls K., Peal D.S. et al. Mutations in DCHS1 cause mitral valve prolapse // *Nature.* 2015. Vol. 525, N 7567. P. 109–113.
5. Dugan S.L., Temme R.T., Olson R.A. et al. New recessive truncating mutation in LTBP3 in a family with oligodontia, short stature, and mitral valve prolapse // *Am. J. Med. Genet. A.* 2015. Vol. 167, N 6. P. 1396–1399.
6. Dina C., Bouatia-Naji N., Tucker N. et al. Genetic association analyses highlight biological pathways underlying mitral valve prolapse // *Nat. Genet.* 2015. Vol. 47, N 10. P. 1206–1211.
7. Bonow R.O., Carabello B.A., Kanu C. et al. ACC/AHA 2006 Guidelines for the management of patients with valvular heart disease: a report of the American College of Cardiology/American Heart Association Task Force on Practice Guidelines // *Circulation.* 2006. Vol. 114, N 5. P. e84–e231.
8. Земцовский Э.В. Пролапс митрального клапана. СПб.: Общество «Знание» Санкт-Петербурга и Ленинградской области, 2010. 160 с.
9. Adams D.H. et al. Degenerative mitral valve regurgitation: best practice revolution // *Eur. Heart J.* 2010. Vol. 31, N 16. P. 1958–1966.
10. Anyanwu A.C., Adams D.H. Etiologic classification of degenerative mitral valve disease: Barlow's disease and fibroelastic deficiency // *Semin. Thorac. Cardiovasc. Surg.* 2007. Vol. 19, N 2. P. 90–96.
11. Prunotto M. et al. Cellular pathology of mitral valve prolapse // *Cardiovasc. Pathol.* 2010. Vol. 19, N 4. P. e113–e117.
12. Митрофанова Л.Б. Клапанные пороки сердца. Новый взгляд на этиологию, патогенез и морфологию. СПб.: Медицинское издательство, 2007. 192 с.
13. Земцовский Э.В., Малев Э.Г. Малые аномалии сердца и диспластические фенотипы. СПб.: ИВЭСЭП, 2011. 160 с.
14. Земцовский Э.В., Малев Э.Г., Березовская Г.А. и др. Наследственные нарушения соединительной ткани в кардиологии. Диагностика и лечение. Российские рекомендации (первый пересмотр) // *Рос. кардиол. журн.* 2013. № 99 (прил. 1). С. 1–32.
15. Lancellotti P. et al. European Association of Echocardiography recommendations for the assessment of valvular regurgitation. Pt 2: mitral and tricuspid regurgitation (na-

tive valve disease) // *Eur. J. Echocardiogr.* 2010. Vol. 11, N 4. P. 307–332.

16. Nishimura R.A., Otto C.M., Bonow R.O. et al. 2014 AHA/ACC Guideline for the management of patients with valvular heart disease: Executive Summary: A Report of the American College of Cardiology/American Heart Association Task Force on Practice Guidelines // *J. Am. Coll. Cardiol.* 2014. Vol. 63, N 22. P. 2438–2488.

17. Реева С.В., Малев Э.Г., Тимофеев Е.В., Панкова И.А. и др. Вегетативная дисфункция и нарушения

реполяризации на ЭКГ покоя и нагрузки у лиц молодого возраста с марфаноидной внешностью и пролапсом митрального клапана // *Рос. кардиол. журн.* 2015. № 7 (123). С. 84–88.

18. Geirsson A., Singh M., Ali R., Abbas H. et al. Modulation of transforming growth factor- signaling and extracellular matrix production in myxomatous mitral valves by angiotensin II receptor blockers // *Circulation.* 2012. Vol. 126, N 11. Suppl. 1. P. S189–S197.

REFERENCES

1. Freed L.A., Benjamin E.J., Levy D., et al. Mitral valve prolapse in the general population: the benign nature of echocardiographic features in the Framingham Heart Study. *J Am Coll Cardiol.* 2002; Vol. 40: 1298–304.

2. Malev E.G., Zemtsovskiy E.V., Zhelninova T.A. et al. Prevalence of a prolapse of the mitralny valve in the Russian population. *Translyatsionnaya meditsina [Transmitting medicine]*. 2011; Vol. 5: 113–118. (in Russian)

3. Lardeux A., Kyndt F., Lecoite S., et al. Filamin-a-related myxomatous mitral valve dystrophy: genetic, echocardiographic and functional aspects. *J Cardiovasc Transl Res.* 2011; Vol. 4 (6): 748–56.

4. Durst R., Sauls K., Peal D.S., et al. Mutations in DCHS1 cause mitral valve prolapse. *Nature.* 2015; Vol. 525 (7567): 109–13.

5. Dugan S.L., Temme R.T., Olson R.A., et al. New recessive truncating mutation in LTBP3 in a family with oligodontia, short stature, and mitral valve prolapse. *Am J Med Genet A.* 2015; Vol. 167 (6): 1396–9.

6. Dina C., Bouatia-Naji N., Tucker N., et al. Genetic association analyses highlight biological pathways underlying mitral valve prolapse. *Nat Genet.* 2015; Vol. 47 (10): 1206–11.

7. Bonow R.O., Carabello B.A., Kanu C., et al. ACC/AHA 2006 Guidelines for the management of patients with valvular heart disease: a report of the American College of Cardiology/American Heart Association Task Force on Practice Guidelines. *Circulation.* 2006; Vol. 114 (5): e84–231.

8. Zemtsovskiy E.V. Mitral valve prolapse. St. Petersburg: Obshchestvo «Znanie» Sankt-Peterburga i Leningradskoy oblasti, 2010: 160 P. (in Russian)

9. Adams D.H., et al. Degenerative mitral valve regurgitation: best practice revolution. *Eur Heart J.* 2010; Vol. 31 (16): 1958–66.

10. Anyanwu A.C., Adams D.H. Etiologic classification of degenerative mitral valve disease: Barlow's disease and fibroelastic deficiency. *Semin Thorac Cardiovasc Surg.* 2007; Vol. 19 (2): 90–6.

11. Prunotto M., et al. Cellular pathology of mitral valve prolapse. *Cardiovasc Pathol.* 2010; Vol. 19 (4): e113–7.

12. Mitrofanova L.B. Valvate heart diseases. A new view on an etiology, pathogenesis and morphology. St. Petersburg: Meditsinskoe izdatel'stvo, 2007: 192 P. (in Russian)

13. Zemtsovskiy E.V., Malev E.G. Small anomalies of heart and dysplastic phenotypes. St. Petersburg: IVESEP, 2011: 160 P. (in Russian)

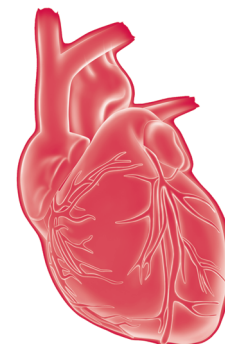
14. Zemtsovskiy E.V., Malev E.G., Berezovskaya G.A. et al. Hereditary violations of connecting fabric in cardiology. Diagnostics and treatment. Russian recommendations (first revision). *Rossiyskiy kardiologicheskiy zhurnal [Russian Cardiological Journal]*. 2013; Vol. 99 (Suppl. 1): 1–32. (in Russian)

15. Lancellotti P., et al. European Association of Echocardiography recommendations for the assessment of valvular regurgitation. Pt 2: mitral and tricuspid regurgitation (native valve disease). *Eur J Echocardiogr.* 2010; Vol. 11 (4): 307–32.

16. Nishimura R.A., Otto C.M., Bonow R.O., et al. 2014 AHA/ACC Guideline for the management of patients with valvular heart disease: Executive Summary: A Report of the American College of Cardiology/American Heart Association Task Force on Practice Guidelines. *J Am Coll Cardiol.* 2014; Vol. 63 (22): 2438–88.

17. Rеева S.V., Malev E.G., Timofeev E.V., Pankova I.A. et al. Vegetative dysfunction and violations of repolarization on an electrocardiogram of rest and loading at persons of young age with marfanoidny appearance and a mitral valve prolapse. *Rossiyskiy kardiologicheskiy zhurnal [Russian Cardiological Journal]*. 2015; Vol. 7 (123): 84–88. (in Russian)

18. Geirsson A., Singh M., Ali R., Abbas H., et al. Modulation of transforming growth factor- signaling and extracellular matrix production in myxomatous mitral valves by angiotensin II receptor blockers. *Circulation.* 2012; Vol. 126 (11). Suppl. 1: S189–97.



Миокардиты: основные принципы диагностики и лечения*

О.М. Моисеева

ФГБУ «Северо-Западный федеральный медицинский исследовательский центр им. В.А. Алмазова» Минздрава России, Санкт-Петербург

Разнообразие клинических проявлений воспалительных заболеваний миокарда, а также необходимость морфологического подтверждения диагноза объясняют те трудности, с которыми сталкивается практический врач при обследовании и лечении пациентов с миокардитами.

Долгое время информацию о распространенности миокардитов получали только из аутопсийных исследований. В частности, используя результаты 40 тыс. аутопсий, I. Gore и O. Shaphir продемонстрировали, что миокардит может быть причиной 3,5% смертей, связанных с инфекционными и токсическими заболеваниями [1]. Дальнейшие патологоанатомические исследования, проведенные в госпитале Bellevue (США), подтвердили, что воспалительное поражение миокарда при инфекционных заболеваниях может встречаться в 3,3–7,8% случаев [2]. Анализ данных патоморфологического исследования умерших от сердечно-сосудистых заболеваний, выполненный Л.В. Иевлевой и соавт., выявил неревматический миокардит в 4–9% случаев [3]. Воспалительные заболевания миокарда в 8,5% случаев являются причиной внезапной смерти, а в популяции до 35 лет эта цифра может достигать 15% [4, 5]. Однако аутопсийные исследования не дают истинного представления о заболеваемости миокардитом. И только благодаря внедрению преживленной морфологической диагностики удалось доказать, что недавно возникшая сердечная недостаточность (СН) в 49,6% случаев имеет воспалительную природу [6].

ОПРЕДЕЛЕНИЕ

В соответствии с определением, данным Н.Р. Палевым, миокардит – это поражение сердечной мышцы преимущественно воспалительного характера, обусловленное непосредственным или опосредованным через иммунные механизмы воздействием инфекции, паразитарной или протозойной инвазии, химических или физических факторов, а также поражение, возникающее при аллергических и аутоиммунных заболеваниях [7].

В отличие от определения Н.Р. Палева, в котором акцент сделан на этиопатогенезе заболевания, группа

экспертов Всемирной организации здравоохранения (1995) рассматривает миокардит как воспалительное заболевание миокарда, которое диагностируется по гистологическим, иммунологическим и иммуногистохимическим критериям, подчеркивая тем самым необходимость морфологического подтверждения диагноза [8].

КЛАССИФИКАЦИЯ

Большинство ныне существующих клинических классификаций воспалительных заболеваний миокарда носит этиопатогенетический характер. K.L. Vaughan предлагает делить миокардиты на первичные (идиопатические) и вторичные [9]. К первичным миокардитам рекомендуется относить гигантоклеточный, идиопатический гранулематозный и лимфоцитарный миокардиты, вирусная этиология развития которых наиболее вероятна. Вторичные, или ассоциированные, миокардиты предлагается делить по этиологическому принципу на инфекционные, аллергические, токсические и аутоиммунные.

Клиническая классификация, предложенная академиком РАН Н.Р. Палевым и соавт., также учитывает этиологические и патогенетические особенности миокардитов, распространенность процесса и его течение, степень тяжести и клинические проявления заболевания. Вместе с тем выделяемые авторами морфологические варианты миокардитов не дают возможности оптимизировать выбор лекарственной терапии.

Используемая в Российской Федерации с 1999 г. международная классификация болезней (МКБ-10) позволяет присвоить код только острому миокардиту (I.40), так как рубрика «хронический миокардит» отсутствует. Дополнительно, в случае известной причины заболевания (инфекционной или аутоиммунной), для классификации миокардитов можно воспользоваться кодами 141.1, 141.0, 141.2, 148.8.

Внедрение в клиническую практику эндомиокардиальной биопсии (ЭМБ) послужило основой для создания клинко-морфологических классификаций миокардита. В 1991 г. E.V. Lieberman наряду с Далласскими критериями диагностики миокардита предложил учитывать клини-

* Модуль предназначен для врачей общей практики, кардиологов, а также для интернов, клинических ординаторов и студентов медицинских вузов.

ческие особенности течения воспалительных заболеваний миокарда для определения прогноза больных [10]. Однако в предложенной им классификации представлены клинические варианты только лимфоцитарного миокардита. Кроме того, данные анализируются без привлечения современных иммуногистохимических методов, расширяющих возможности диагностики миокардита. В дальнейшем недостатки классификации Е.В. Lieberman были устранены L.T. Coorger в его клиническом сценарии диагностики миокардита, созданном на основе рекомендаций по проведению ЭМБ [11].

ЭТИОЛОГИЯ И ПАТОГЕНЕЗ МИОКАРДИТОВ

Вирусная инфекция – наиболее частая причина развития миокардита. В зависимости от клинической выборки вирусный геном выявляется у 23–68% пациентов с миокардитом и у 40% пациентов с дилатационной кардиомиопатией (ДКМП) [6]. С помощью ЭМБ в настоящее время подтверждена роль около 20 различных кардиотропных вирусов в патогенезе миокардита, причем спектр этих вирусов постоянно меняется. В частности на смену энтеровирусной инфекции как основной причины развития воспалительных заболеваний миокарда с 1995 г. постепенно приходит аденовирусная [12]. В последние годы все большее внимание уделяется изучению роли парвовируса В19, а также вирусов гепатита С, герпес-вируса 6-го типа и вируса Эпштейна–Барр в патогенезе современного миокардита. В ряде случаев (12%) причиной развития миокардита может быть сочетанная инфекция, чаще всего это сочетание парвовируса В19 и герпес-вируса 6-го типа [13].

Патогенез вирусного миокардита предполагает наличие 3 последовательных фаз [14]. Проникновение кардиоспецифических вирусов в ходе *первой фазы* (фазы активной репликации вируса), облегчается наличием Коксаки-аденовирусных рецепторов (CAR), которые представляют собой контактные белки вставочных дисков кардиомиоцитов. В связи с тем, что CAR взаимодействуют с конексинами и участвуют в организации клеточных контактов, становится понятна роль данного рецептора в патогенезе нарушений ритма и проводимости, возникающих у больных с миокардитами [15]. В норме уровень экспрессии CAR в кардиомиоцитах и клетках головного мозга постепенно снижается с возрастом. Максимальная плотность белка выявляется в перинатальном периоде, с чем, вероятно, и связана столь большая частота фатальных энтеровирусных миокардитов и энцефалитов у детей первого года жизни. Однако наряду с высокой экспрессией CAR в патогенезе вирусных миокардитов нельзя исключить вклад генетической предрасположенности – генетических мутаций и редких полиморфных вариантов гена CAR – как причины развития миокардитов и ДКМП. Проникновение вирусов в кардиомиоциты происходит по механизму эндоцитоза или с участием вспомогательных корецепторов: DAF (decay accelerating factor) для энтеровирусов, $\alpha_v\beta_3/\alpha_v\beta_5$ -интегринов для аденови-

русов, аутоантигена Ki80 и интегрин $\alpha_5\beta_1$ для парвовируса В19, CD46 для герпес-вируса 6-го типа [16, 17]. Гибель кардиомиоцитов при вирус-опосредованном лизисе клетки также способствует дальнейшему проникновению вирусов в миокард. Кроме того, эндогенные протеазы вирусов могут оказывать повреждающее действие на цитоскелетные белки кардиомиоцитов. Например, протеаза 2А вируса Коксаки даже при низком уровне репликации последнего может оказывать протеолитическое действие на белок дистрофин, что приводит к апоптозу кардиомиоцитов и способствует дилатации полостей сердца [14].

Презентация вирусных антигенов вызывает активацию противовирусного иммунитета, направленного на элиминацию вируса. Вместе с тем сходство эпитопов вирусных антигенов и белков кардиомиоцитов, так называемый феномен молекулярной мимикрии, приводит к появлению перекрестных реакций и продукции аутоантител, характерных для *второй фазы* патологического процесса. Избыток иммуноглобулинов класса G (IgG) в миокарде приводит к его повреждению за счет активации системы комплемента. Однако существует мнение, что кардиотоксичностью обладают только антитела, относящиеся к IgG 3-го класса, о чем свидетельствует улучшение гемодинамических показателей у больных ДКМП после проведения иммуносорбции [18]. Присутствие аутоантител может нарушать кальциевый гомеостаз и функциональное состояние митохондрий, приводя к снижению сократительной способности кардиомиоцитов [19]. Специфические аутоантитела могут влиять и на плотность β_1 -адренорецепторов на цитоплазматической мембране кардиомиоцитов, увеличивая риск развития апоптоза клетки в условиях гиперкальцемии [20]. Показано, что иммунизация экспериментальных животных тропонином сопровождается экспрессией провоспалительных хемокинов и рецепторов программируемой гибели кардиомиоцитов [21].

Однако ключевое значение в патогенезе миокардита играет не гуморальный, а клеточный иммунный ответ и прежде всего опосредованная главным комплексом гистосовместимости (МНС) II класса, CD4⁺T-зависимая лимфоцитарная реакция [22]. Доказательством участия CD4⁺T-лимфоцитов в патогенезе воспалительных заболеваний миокарда является ставшая уже традиционной модель экспериментального аутоиммунного миокардита, в которой CD4⁺T-клеточная делеция с помощью моноклональных антител препятствует развитию миокардита, а введение этих клеток от заболевшей особи здоровым животным способствует его возникновению [23].

Активация T-лимфоцитов в ответ на антигенную стимуляцию приводит к продукции Th₁-цитокинов [интерлейкина (ИЛ)-2, ИЛ-1, ИЛ-6, фактора некроза опухоли α (ФНО α), интерферона- γ] и Th₂-цитокинов (ИЛ-4, ИЛ-5, ИЛ-6, ИЛ-13), которые могут иметь самостоятельное значение в патогенезе воспалительных заболеваний миокарда [24]. Подтверждением данному факту служит увеличение сердечно-сосудистой летальности у больных с повышенным уровнем провоспалительных цитокинов в сыворотке крови [25]. Однако, по мнению ряда авторов, независимым предиктором летального исхода и тяжелого,

с использованием механической поддержки, течения фульминантного миокардита являются не высокие уровни ФНО α и С-реактивного белка, а снижение концентрации противовоспалительного цитокина ИЛ-10 [26].

Повреждение миокарда с развитием репаративного фиброза и продукция матриксных металлопротеиназ клетками воспаления приводит к дилатации полостей сердца и нарушению глобальной или региональной сократительной способности миокарда, что означает переход в *третью фазу* патологического процесса, фазу ремоделирования миокарда и СН.

Наряду с вирусными инфекциями воспалительные заболевания миокарда могут иметь бактериальную природу (*Chlamydia*, *Corynebacterium diphtheria*, *Haemophilus influenzae*, *Legionella pneumophila*, *Mycobacterium tuberculosis*, *Streptococcus A*). В качестве инфекционного агента могут выступать спирохеты (*Borrelia*, *Treponema pallidum*), риккетсии (*Rickettsia prowazekii*) и простейшие (*Trypanosoma cruzi*). Развитие аллергических миокардитов прежде всего связывают с приемом лекарственных препаратов и вакцинацией. Лидерами в плане развития острых эозинофильных аллергических миокардитов в настоящее время являются сульфаниламиды, антиконвульсанты и психотропные препараты [27]. Однако нельзя исключить сочетание этиологических факторов – действия аллергена и вирусной инфекции – в развитии некротизирующего эозинофильного миокардита [28]. Лекарственные препараты могут приводить к развитию не только аллергических, но и токсических повреждений миокарда, что описано при использовании амфетаминов, кокаина, антрациклиновых антибиотиков, алкилирующих цитостатиков, ИЛ-2. Токсическое действие могут оказывать соли тяжелых металлов, мышьяк, фосфор, азиды, монооксид углерода, а также ряд физических факторов (электрошок, гипертермия, радиация). Миокардит часто развивается в рамках диффузных заболеваний соединительной ткани, неспецифического язвенного колита, ревматоидного артрита, системных васкулитов, сахарного диабета типа 1 и болезни Грейвса, что позволяет говорить об аутоиммунной природе заболевания.

КЛИНИЧЕСКАЯ КАРТИНА МИОКАРДИТА

В 1970-х гг. среди характерных симптомов миокардита описывали боли в грудной клетке, носящие в основном кардиологический характер (80%), слабость и повышенную утомляемость (56%), симптомы СН (51%), сердцебиение и перебои в работе сердца (39%) [29]. Однако, по данным регистра гигантоклеточного миокардита, болевой синдром, который встречался у 19–21% больных, имеет меньшее значение в диагностике данной патологии [30]. Аналогичные результаты получены и для пациентов с морфологически документированным лимфоцитарным миокардитом, которые только в 27–31% случаев предъявляли жалобы на боли в грудной клетке [31]. Исключение составляли пациенты с персистирующей

парвовирусной инфекцией и характерным ангинозноподобным синдромом, появление которого связано с высокой тропностью вируса к эндотелию и развитием эндотелиальной дисфункции [32]. Типичным клиническим проявлением современного морфологически документированного миокардита, по мнению большинства авторов, служит левожелудочковая СН, которая встречается у 57–64% больных с гигантоклеточным миокардитом, 31–69% больных с лимфоцитарным миокардитом и 40–46% пациентов с саркоидозом сердца (гранулематозный миокардит) [30, 31]. Синкопальные состояния как следствие тяжелых нарушений проводимости чаще описывают пациенты с дифтерийным миокардитом (52%), саркоидозом сердца (23–31%) и болезнью Лайма (19%) в отличие от больных с гигантоклеточным миокардитом (4–5%) [30, 33, 34]. Нарушения ритма регистрируются у 18% больных с воспалительными заболеваниями миокарда [35].

Клиническая картина миокардита может меняться в зависимости от степени тяжести и остроты развития патологического процесса. Так, у больных с фульминантным миокардитом ведущим клиническим синдромом может быть тяжелая левожелудочковая СН, нередко требующая инотропной или механической поддержки [36], тогда как у больных с подострым миокардитом заболевание часто протекает бессимптомно, затрудняя его своевременную диагностику. По данным 3055 историй болезни пациентов с острым и хроническим миокардитом, отобранных в Европейское клиническое исследование по изучению эпидемиологии и лечения воспалительных заболеваний миокарда (ESETCID), показано, что среди многочисленных клинических проявлений данной патологии в настоящее время ведущими являются одышка (72%), боли в грудной клетке (32%) и нарушения ритма (18%) [35].

Миокардитом чаще болеют мужчины, что связано с гендерными особенностями иммунологического ответа [37]. Очаговая инфекция выявляется у 60–82% больных с миокардитом [38]. Пациенты с фульминантным (в 100% случаев) и подострым миокардитом (в 21–23% случаев) могут описывать перенесенное в течение последних 2–4 нед простудоподобное заболевание с клиникой респираторной или желудочно-кишечной инфекции, которое предшествует появлению симптомов со стороны сердца [39]. По данным A.L.P. Saforio, 36% больных с гистологически подтвержденным миокардитом имели указания в анамнезе на острую вирусную инфекцию в течение последних 6 мес [40]. У больных с подозрением на миокардит необходимо тщательно собирать анамнез в отношении вакцинаций, приема лекарственных и токсических препаратов как одной из возможных причин развития воспалительного заболевания миокарда. Учитывая роль нарушений аутореактивности в патогенезе воспалительных заболеваний миокарда, следует обращать внимание и на сопутствующие аутоиммунные заболевания, которые регистрируются у 19% больных с гигантоклеточным миокардитом и у 11% всех больных с морфологически доказанным миокардитом.

ДИАГНОСТИКА МИОКАРДИТА

В связи с отсутствием патогномичных симптомов заболевания при обследовании больных с подозрением на миокардит особое внимание уделяется инструментальным и лабораторным методам.

На электрокардиограмме (ЭКГ) у больных с миокардитом могут регистрироваться неспецифические нарушения реполяризации диффузного характера по типу уплощения или инверсии зубца *T*. Вовлечение в процесс перикарда может сопровождаться изменением сегмента *ST*. У трети больных с активным миокардитом может встречаться инфарктоподобная ЭКГ с элевацией сегмента *ST* в двух и более отведениях (54%) или его депрессией (27%), а также низковольтажным патологическим зубцом *Q* (18–27%) [31, 41]. Наличие патологического зубца *Q*, желудочковых нарушений ритма или удлинение скорректированного интервала *QT* (>440 мсек) ассоциируется с высоким риском неблагоприятного исхода при воспалительных заболеваниях миокарда [42]. Расширение комплекса *QRS* >120 мсек может рассматриваться как независимый предиктор сердечно-сосудистой летальности и трансплантации сердца. Активный по гистологическим данным миокардит сопровождается большей частотой развития жизнеопасных желудочковых нарушений ритма (27%), чем пограничный (12,5%) [31]. Эти данные опровергают представление о том, что при миокардите нарушения ритма чаще возникают в результате структурных изменений миокарда и реже встречаются в дебюте заболевания [30]. Особый интерес представляют пациенты с изолированной фибрилляцией предсердий, у которых по данным правопредсердной эндомикардиальной биопсии в 66% случаев выявляются гистологические признаки воспалительного поражения миокарда, в том числе активного миокардита (25%) [43, 44]. Вместе с тем чувствительность ЭКГ методов в диагностике миокардита не превышает 47% [45].

Трансторакальная эхокардиография (ЭхоКГ) является основным скрининговым методом диагностики миокардита. По данным В. Pinamonti, у 69% больных с морфологически подтвержденным миокардитом при ЭхоКГ выявляется дисфункция левого желудочка без или с минимальной дилатацией левых камер сердца [46]. Правожелудочковая дисфункция встречается у 23% больных, как правило, она ассоциируется с неблагоприятным прогнозом у больных с воспалительными заболеваниями миокарда [47]. Наряду с глобальными нарушениями сократительной способности у 64% больных с миокардитом обнаруживаются зоны гипо- и акинезии, а также внутривентрикулярные тромбы (15%). Дополнительный доплерографический анализ позволяет выявить у 7% больных с миокардитом нарушение диастолической функции левого желудочка по рестриктивному типу. Одним из важных ЭхоКГ признаков острого миокардита может быть увеличение толщины стенок желудочков за счет их интерстициального отека [48]. У 20% больных с псевдогипертрофией левого желудочка с помощью ЭхоКГ удается проследить уменьшение толщины стенок

на фоне проводимой терапии. Данные о возможности применения тканевой доплерографии, трехмерной ЭхоКГ и новейших технологий двухмерной деформации для диагностики миокардита практически отсутствуют. Опубликованы результаты первых исследований, в которых продемонстрированы перспективы использования новейших технологий двухмерной деформации для оценки прогноза больных с острым миокардитом [49].

При обследовании больного с подозрением на миокардит широко используются лабораторные методы, которые условно можно разделить на 4 группы: маркеры острого воспаления, маркеры повреждения миокарда, методы, направленные на выявление аутоантител и возбудителя заболевания.

Синдром повышенной скорости оседания эритроцитов (СОЭ) и лейкоцитоз крайне редко встречаются у больных с миокардитом. Исключение составляют пациенты с активным бактериальным миокардитом [50]. У пациентов с аллергическим и прежде всего с некротизирующим эозинофильным миокардитом может выявляться характерная для этих заболеваний гиперэозинофилия. С-реактивный белок – наиболее информативный маркер острого воспаления: его уровень значительно повышается у больных с фульминантным миокардитом [51]. Дополнительную информацию о степени тяжести заболевания можно получить при исследовании субпопуляционного состава лимфоцитов, цитокинового профиля (ИЛ-10, ФНО α) и неоптерина [25, 52, 53]. Однако вышеперечисленные показатели не являются специфическими маркерами воспалительного поражения миокарда, и их прогностическая ценность нуждается в дальнейшем изучении.

Несмотря на высокую специфичность (100%), чувствительность метода определения активности креатинкиназы МВ для диагностики повреждений миокарда при воспалительных заболеваниях сердца не превышает 6% [54]. Тогда как чувствительность метода определения концентрации тропонина I составляет 34% при специфичности 89% [55]. Следует отметить, что нормальный уровень тропонина или креатинкиназы МВ не исключает диагноз миокардита. Чаще всего повышенный уровень тропонина, который коррелировал со степенью тяжести СН, выявляли в течение первого месяца от начала воспалительного заболевания миокарда. Поэтому определение концентрации тропонина в сыворотке крови рекомендуется выполнять всем больным с подозрением на миокардит [56].

Циркулирующие антимиокардиальные антитела, выявляемые у 12–75% больных с миокардитом, не являются патогномичным признаком заболевания и могут определяться у 9–57% больных с ДКМП, у 9,3% пациентов с острым коронарным синдромом, у 27,6% больных с систолической дисфункцией миокарда ишемического генеза и даже у 2–25% практически здоровых лиц [57–59]. Несмотря на низкую специфичность, повышенный титр циркулирующих кардиоспецифических аутоантител ассоциирован с неблагоприятным прогнозом больных с миокардитом и ДКМП, а также с более высоким риском развития заболевания у здоровых родственников больных с ДКМП [60, 61].

Традиционные серологические и микробиологические методы выявления возбудителя актуальны только для диагностики невирусных миокардитов. Использование этих методов для диагностики вирусной природы заболевания имеет низкую чувствительность и специфичность в связи с широкой распространенностью вирусов в окружающей среде [62].

Для выявления воспалительных изменений в миокарде активно используются лучевые и радионуклидные методы диагностики. Среди радионуклидных методов наибольшее распространение получила сцинтиграфия миокарда с ^{67}Ga (класс рекомендаций IIb, уровень доказательности B), которая при относительно высокой чувствительности (87%) и отрицательной предсказательной ценности (98%) имеет низкую специфичность (36%) [63]. Еще более низкую чувствительность и специфичность (91 и 31%, соответственно) имеет метод визуализации локальных и диффузных повреждений миокарда с помощью сцинтиграфии с антимизоиновыми антителами, меченными ^{111}In (класс рекомендаций IIb, уровень доказательности C) [64]. Ввиду того что между симпатической денервацией миокарда, выявляемой с помощью $^{123}\text{I-MIBG}$, и нарушением сократительной способности при миокардите существует тесная связь, дополнительную информацию о состоянии миокарда можно получить с помощью сцинтиграфии с метайодбензилгуанидином $^{123}\text{I-MIBG}$ [65]. В последние годы при обследовании больных с подозрением на миокардит активно используется сцинтиграфия миокарда с мечеными $^{99\text{m}}\text{Tc}$ аутолейкоцитами [66]. Однако основная доказательная база возможности применения данного метода касается диагностики инфекционных (бактериальных) осложнений, в том числе миокардиальных, у больных с сепсисом, инфекционным эндокардитом и остеомиелитом [66, 67]. Однофотонная эмиссионная томография (ОФЭКТ) с $^{99\text{m}}\text{Tc}$ может применяться для определения поражения сердца при саркоидозе наряду со сцинтиграфией миокарда с галлием-67 (класс рекомендаций IIb, уровень доказательности B) [63]. Вместе с тем наибольшую чувствительность (83%) и специфичность (78%) для выявления саркоидоза сердца (гранулематозный миокардит) имеет позитронно-эмиссионная томография миокарда с ^{18}F -фтордезоксиглюкозой, признанная в настоящее время наряду с МРТ сердца с контрастным усилением основным неинвазивным методом ранней диагностики данной патологии [68]. Таким образом, по мнению экспертов, в большинстве клинических случаев применение радионуклидных методов не рекомендуется в диагностике миокардита, за исключением саркоидоза сердца [69].

Наиболее информативным неинвазивным методом диагностики воспалительных заболеваний миокарда в настоящее время признана магнитно-резонансная томография (МРТ) сердца [70]. Это связано широкими возможностями метода в оценке анатомии и функции сердца. В частности кино-МРТ позволяет выявить функциональные изменения в миокарде. Однако эти данные носят неспецифичный характер и фактически дублируют

эхокардиографические показатели. Дополнительную и порой решающую информацию в диагностике миокардитов обеспечивает МРТ с контрастным усилением, в качестве которого используются вещества, содержащие тяжелый парамагнитный металл гадолиний. Наиболее распространен метод позднего контрастного усиления (late gadolinium enhancement, LGE), при котором МРТ проводится через 15–20 мин после введения контрастного вещества. Нормальный миокард достаточно быстро накапливает контрастное вещество и быстро его выводит. Отсутствие выведения контрастного вещества в отсроченную фазу отражает наличие необратимых процессов в миокарде, таких как некроз кардиомиоцитов и фиброз. При проведении дифференциального диагноза между миокардитом и ишемической болезнью сердца наибольшее значение имеет локализация выявленных изменений. Для миокардита наиболее характерно поражение боковой, передней и нижней стенок левого желудочка. Кроме того, повреждение миокарда при воспалительных заболеваниях, как правило, располагается субэпикардially, реже транс- или интрамурально, а зоны патологической задержки контрастного вещества могут не соответствовать областям кровоснабжения коронарных артерий. Специфичность метода LGE значительно возрастает у больных с активным по гистологическим критериям миокардитом (84%) и снижается в отсутствие некроза кардиомиоцитов, что характерно для пограничного миокардита (44%) [71]. Поэтому для диагностики воспалительных заболеваний миокарда дополнительно используется метод раннего контрастного усиления (early gadolinium enhancement – EGE), отражающий обратимые изменения в сердечной мышце. Патофизиологической основой данного метода служит увеличение кровенаполнения сосудистого русла миокарда, а также усиление проницаемости сосудистой стенки в условиях воспаления. При оценке степени EGE-сигнал от измененного миокарда сравнивается с сигналом от скелетной мышцы (*m. erector spinae*), который традиционно принимается за стандартный. Для повышения специфичности диагностики острого миокардита применяется метод T_2 -взвешенных изображений (T_2 -weighted imaging, T_2 -WI), который позволяет выявить зоны отека ткани миокарда за счет повышенного сигнала вследствие большего содержания жидкости. В соответствии с МРТ критериями (Lake Louise Consensus Criteria) диагноз воспалительного заболевания миокарда наиболее вероятен, если присутствуют по крайней мере 2 из 3 критериев (LGE, EGE, T_2 -WI) [72]. Однако наиболее информативными для диагностики миокардита эксперты Европейского общества кардиологов признают такие МРТ характеристики ткани миокарда, как отек миокарда на T_2 -взвешенных изображениях и позднее контрастное усиление [69]. Низкая информативность МРТ сердца в первые 7 дней от начала заболевания может быть обусловлена очаговым процессом. Поэтому у пациентов с подозрением на миокардит целесообразно повторять исследование через 1–2 нед. Глобальные или региональные нарушения сократимости, а также перикардит

служат дополнительными критериями в пользу воспалительного заболевания миокарда.

Для диагностики хронического миокардита может быть применен метод постконтрастных мгновенных градиентных последовательностей типа TurboFLASH (перфузия миокарда), который позволяет получить контрастное усиление различного уровня на ранних и поздних стадиях миокардита [73]. Более интенсивный диффузный сигнал от сердечной стенки, возникающий, как правило, на 7-й день от начала заболевания (поздняя стадия), связан с распространением зоны отека и воспаления в поврежденных тканях. На ранних стадиях процесс более ограничен и сигнал от него менее интенсивный. Несмотря на то что МРТ сердца постепенно становится основным инструментом неинвазивной диагностики миокардита, информативность метода нуждается в дополнительной проверке, которая невозможна без морфологического подтверждения диагноза.

В последние годы для диагностики миокардита и кардиомиопатий, а также для мониторинга состояния трансплантата при ортотопической трансплантации сердца, уточнения генеза нарушений ритма, вторичных поражений миокарда при системных заболеваниях и опухолях сердца широко применяется эндомиокардиальная биопсия (ЭМБ) [74]. ЭМБ выполняется под местной анестезией, с помощью гибких биотомов (компании «Cordis» или «Stanford-Caves») из стандартных доступов: правожелудочковая – через *v. jugularis* и *v. femoralis*, а левожелудочковая – через *a. femoralis*, под контролем флуороскопии или ЭхоКГ. При подозрении на миокардит для выбора оптимального места для биопсии используют данные МРТ сердца с контрастным усилением [75]. Из одного региона получают более одного биоптата размером 2–3 мм. Оптимальным следует признать забор 5–10 биоптатов, так как чувствительность метода при использовании одного биоптата составляет 25%, а 4–5 биоптатов – около 50% [76]. При сравнении стандартного патологоанатомического исследования, позволяющего диагностировать миокардит в 80% случаев, предполагает забор не менее 17 образцов [77]. Кроме того, при локализации патологического процесса в левом желудочке информативность биопсийного исследования из правого желудочка снижается до 53%, поэтому для верификации диагноза требуется проведение бивентрикулярной биопсии, которая ассоциирована с большим риском развития осложнений [78]. При выполнении процедуры квалифицированным персоналом ЭМБ крайне редко сопровождается развитием осложнений (1–2%), и среди них наиболее опасными следует признать перфорацию стенки с тампонадой сердца (0,08%) и развитие нарушений проводимости, требующих временной электрокардиостимуляции (0,004%) [79]. Учитывая соотношение стоимость/эффективность, а также риски, связанные с выполнением ЭМБ, рекомендуется тщательно взвешивать необходимость такой процедуры для пациентов для выполнения этой процедуры. В соответствии с рекомендациями I. Kindermann и соавт. гемодинамически стабильным пациентам с подозрением на миокардит

в качестве первой линии обследования рекомендуется определение маркеров повреждения миокарда и МРТ сердца с контрастным усилением [42]. В случае положительных одного или двух референтных тестов (МРТ и/или маркеры повреждения) у больного, отвечающего на стандартную терапию, вопрос о проведении ЭМБ откладывают на 2–3 мес. Если при повторной МРТ сердца сохраняются признаки, характерные для воспалительных заболеваний миокарда, а состояние больного не меняется или ухудшается, больного направляют на ЭМБ. Однако, по мнению экспертов, МРТ сердца не заменяет ЭМБ в диагностике миокардита, а положительные МРТ критерии не могут быть основанием для задержки проведения ЭМБ по жизненным показаниям (рис. 3) [69]. В частности гемодинамически нестабильным пациентам ЭМБ проводят в качестве первого этапа диагностики [42]. Всем пациентам с болевым синдромом, систолической дисфункцией левого желудочка и повышением маркеров повреждения миокарда, а также пациентам с факторами риска в рамках дифференциального диагноза ишемического и воспалительного повреждения миокарда выполняют коронароангиографию [69].

Тяжесть воспалительного процесса при морфологическом исследовании оценивают по типу воспалительного инфильтрата (гистотип: лимфоцитарный, эозинофильный, нейтрофильный, гигантоклеточный, гранулематозный), степени повреждения кардиомиоцитов и интенсивности воспаления (степень тяжести), а также по наличию фиброза (стадирование) [80]. В соответствии с Марбургскими критериями активный миокардит диагностируется при наличии некроза кардиомиоцитов и воспалительного инфильтрата, включающего не менее 14 лейкоцитов на 1 мм [81]. Для количественной характеристики воспалительных инфильтратов рекомендуется использовать иммуногистохимические методы для идентификации субпопуляций лимфоцитов и макрофагов (CD-3, CD-4, CD-8, CD-68, CD45RO). В соответствии с современными рекомендациями миокардит диагностируется при выявлении более 7 CD3⁺-лимфоцитов/мм² биоптата [69]. Исследование биоптатов с антигенами главного комплекса гистосовместимости II класса (HLA-DR) позволяет повысить чувствительность и специфичность морфологической диагностики миокардита с 38 и 78 до 80 и 85% соответственно [82]. Иммуногистохимическая окраска биоптатов на IgM, компоненты системы комплемента C3, C1q, C4d позволяет оценить степень активности гуморального иммунитета, но широко не применяется для исследования биоптатов. Присутствие макрофагов в гистологическом препарате свойственно как стадии некроза кардиомиоцитов, так и стадии репарации. В основном макрофагальная инфильтрация характерна для миокардита, вызванного парвовирусной инфекцией [83].

Выполнение ЭМБ рекомендуется и для подтверждения вирусной этиологии воспалительного заболевания миокарда. В многочисленных клинических исследованиях продемонстрирована более высокая информативность полимеразной цепной реакции (ПЦР) [в случае РНК-содержащих вирусов, применяется ПЦР после

обратной транскрипции (ОТ-ПЦР)] для идентификации вирусов в миокарде по сравнению с иммуногистохимическим методом. С помощью молекулярно-биологических методов вирусный геном в миокарде выявляется у 23–68% больных с миокардитом и ДКМП [6]. Однако он нередко определяется и у пациентов без кардиальной патологии. Так энтеро- и аденовирусы находят у 60% доноров и 47% реципиентов ортотопической трансплантации сердца, что может быть связано как с контаминацией исследуемого материала, так и с персистенцией вирусов [84]. Поэтому в соответствии с руководством по ЭМБ ПЦР рекомендуется проводить только в специализированных лабораториях, где наряду со стандартной ПЦР выполняется ПЦР в реальном времени для оценки вирусной нагрузки и определения клинических порогов, позволяющих дифференцировать активную вирусную инфекцию от латентной. Кроме того, молекулярно-биологический анализ на вирусный геном должен проводиться в образцах крови при подозрении на системную вирусную инфекцию, а также в периферических лейкоцитах для исключения контаминации в случае латентной/персистирующей вирусной инфекции [74].

Несмотря на то что ЭМБ остается «золотым стандартом» диагностики миокардита, применение данного метода ограничено узкими клиническими показаниями, высокими требованиями к центру, проводящему иммуногистохимические и молекулярно-биологические исследования, низкой информативностью метода в случае неправильного или позднего забора материала.

ЛЕЧЕНИЕ

Рекомендации по применению большинства методов лечения воспалительных заболеваний миокарда основаны на результатах неконтролируемых клинических исследований или представляют собой мнение экспертов. Пациентам с активным миокардитом в дебюте заболевания рекомендовано ограничение двигательного режима, так как физическая активность может усилить репликацию вируса и негативно влиять на прогноз заболевания [38]. Всем пациентам с воспалительными заболеваниями миокарда показана стандартная терапия СН с учетом степени тяжести и темпов прогрессирования заболевания. Гемодинамически стабильным пациентам должны быть назначены β-адреноблокаторы, которые, наряду с подавлением активности симпатно-адреналовой системы, снижают уровень провоспалительных цитокинов и обладают кардиопротективными свойствами [85, 86].

При жизнеугрожающих брадиаритмиях и/или атриоventрикулярных блокадах временная электрокардиостимуляция позволяет снизить риск развития неблагоприятных исходов и обеспечивает безопасный регресс тяжелых нарушений проводимости на фоне медикаментозной терапии (класс рекомендаций I, уровень доказательности C) [87]. Напротив, имплантация постоянного электрокардиостимулятора или кардиовертера-дефибриллятора при жизнеопасных желудочковых нарушениях ритма может обсуждаться только после разрешения острого

эпизода и при наличии оптимальной поддерживающей терапии, в том числе и антиаритмической, а также в том случае, если актуальная выживаемость больного превышает 1 год (класс рекомендаций IIa, уровень доказательности C). У больных с гигантоклеточным миокардитом и саркоидозом сердца в связи с высоким риском внезапной смерти имплантация кардиовертера-дефибриллятора может рассматриваться до разрешения острого процесса (класс рекомендаций IIb, уровень доказательности C). Радиочастотная абляция в сочетании с антиаритмической терапией – эффективный паллиативный метод лечения желудочковой тахикардии у больных с саркоидозом сердца, он позволяет прекратить «электрический шторм» у больных с имплантированными кардиовертерами-дефибрилляторами.

При фульминантном течении миокардит может приводить к развитию острой СН. В этом случае больные нуждаются в госпитализации в блок интенсивной терапии, где для поддержания гемодинамики должны использоваться негликозидные инотропные средства (вазопрессорные амины, ингибиторы фосфодиэстеразы III типа) [88]. Пациентам, резистентным к инотропным лекарственным препаратам, рекомендуется проводить механическую поддержку кровообращения (баллонная контрпульсация, экстракорпоральная мембранная оксигенация, левожелудочковый или бивентрикулярный обход), которая может рассматривать или как мост к выздоровлению, или как мост к трансплантации сердца. Несмотря на интенсивное лечение, трансплантации сердца не удастся избежать 1–8% больных с лимфоцитарным и 54% больных с гигантоклеточным миокардитом [89].

Основные трудности при выборе оптимального метода лечения возникают при назначении этиопатогенетической терапии миокардитов.

Нестероидные противовоспалительные препараты, ранее широко используемые в лечении больных с миокардитом, способны увеличивать некроз кардиомиоцитов и выраженность воспалительных изменений в миокарде за счет нарушения элиминации вируса на фоне подавления продукции интерферона и усиления ИЛ-2-опосредованных цитотоксических эффектов, а также за счет микроциркуляторных нарушений, обусловленных снижением синтеза простаглицина [90].

Активное внедрение иммуногистохимических методов анализа ЭМБ существенно изменило отношение к иммуносупрессивной терапии при лимфоцитарном миокардите. Полученные данные послужили дополнительным подтверждением того, что рутинное использование иммуносупрессивной терапии при лимфоцитарном миокардите не показано (уровень доказательности A) [42, 91]. Решение о назначении иммуносупрессивной терапии должно приниматься при неэффективности стандартной терапии у больных с умеренной или тяжелой СН, жизнеопасными нарушениями ритма и/или проводимости только при наличии гистологического и иммуногистохимического подтверждения диагноза. Перед началом лечения необходимо исключить присутствие вирусной инфекции в миокарде с помощью

ПЦР методов. Следует обратить внимание на то, что во всех исследованиях преднизолон назначался в дозе 1 мг на кг веса в сутки. Снизить суточную дозу преднизолона при сохранении необходимого уровня иммуносупрессии позволяет комбинированная иммуносупрессивная терапия (азатиоприн, циклоспорин). Суммарная продолжительность стероидной или комбинированной терапии в среднем должна составлять 24 нед.

В отличие от лимфоцитарного миокардита иммуносупрессивная терапия показана всем больным с поражением миокарда в рамках системных заболеваний соединительной ткани, при аллергическом и гранулематозном (саркоидоз сердца) миокардитах [28, 92]. Комбинированная иммуносупрессивная терапия (глюкокортикостероиды, азатиоприн, циклоспорин А и биологический препарат муромонаб – моноклональные антитела к CD3) благоприятно влияет и на исход гигантоклеточного миокардита [93].

Иммуномодулирующие и противовоспалительные свойства поливалентных IgG позволяют их использовать в качестве лекарственного препарата для лечения больных с воспалительными заболеваниями миокарда [94]. Эффективность этого класса лекарственных препаратов подтверждена только одноцентровыми нерандомизированными клиническими исследованиями или описанием единичных клинических случаев у больных с фульминантным или острым миокардитами [95, 96]. Вместе с тем в исследовании IMAC у больных с недавно возникшей ДКМП, среди которых 15% имели морфологически документированный миокардит, эффективность применения IgG для внутривенного введения не подтверждена [97]. Поэтому IgG для внутривенного введения в настоящее время не рекомендованы для рутинной терапии миокардита.

В ряде клинических исследованиях продемонстрирована эффективность иммуносорбционной терапии у больных с ДКМП с целью удаления кардиотоксических аутоантител [98]. Получены убедительные доказательства отсутствия преимуществ в отношении прогноза больных, потребности в трансплантации сердца и имплантации искусственных желудочков специфической иммуносорбции (удаление аутоантител к β_1 -адренорецепторам) перед неспецифической (всех аутоантител) на примере больных с терминальной стадией ДКМП [99].

Период репликации вируса, наиболее уязвимый для специфической противовирусной терапии, занимает

короткий временной интервал в начальной стадии заболевания [14]. Но даже в этот короткий период использовать этиотропную противовирусную терапию невозможно из-за отсутствия специфических препаратов против большинства кардиотропных вирусов. Вместе с тем показано, что интерферон- β наряду с прямым виростатическим эффектом препятствует распространению вируса за счет активации клеточного иммунитета. В наблюдательном клиническом исследовании терапия интерфероном- β (18 млн ед в нед, 24 нед) у больных с энтеро- и аденовирусной инфекцией в миокарде без морфологических признаков активного или пограничного миокардита приводила к элиминации вирусов и улучшению глобальной сократительной способности ЛЖ [100]. Однако в рандомизированном плацебо-контролируемом клиническом исследовании ВСС терапия интерфероном- β , существенно уменьшая вирусную нагрузку в миокарде (32% против 17%; $p=0,048$), не влияла на гемодинамические показатели, лабораторные маркеры и воспалительные изменения в миокарде. Эффект снижения функционального класса СН на фоне 12 нед терапии ($p=0,013$) нивелировался к 24-й неделе лечения ($p=0,073$), что, вероятно, обусловлено высоким процентом больных с парвовирусной инфекцией в миокарде [101].

ПРОГНОЗ

Пациенты с острым миокардитом и сохраненной фракцией выброса имеют благоприятный прогноз в связи с высокой частотой спонтанного выздоровления (57%) [102]. Летальность среди больных с фульминантным миокардитом, нуждающихся в интенсивной терапии, может достигать 40% в течение первых 4 нед. Крайне неблагоприятный прогноз с 4-летней выживаемостью менее 20% имеют пациенты с гигантоклеточным и некротическим эозинофильным миокардитами. При активном лимфоцитарном миокардите с нефульминантным течением и клиникой СН на ранних стадиях заболевания летальность может составлять от 25 до 56% (3 года и 10 лет соответственно) [103].

В заключение следует отметить, что эффективность этиопатогенетической терапии и прогноз больных с воспалительными заболеваниями миокарда во многом зависят от своевременной и правильной диагностики миокардита.

СВЕДЕНИЯ ОБ АВТОРЕ

Моисеева Ольга Михайловна – доктор медицинских наук, заведующая научно-исследовательским отделом некоронарогенных заболеваний сердца ФГБУ «Северо-Западный федеральный медицинский исследовательский центр им. В.А. Алмазова» Минздрава России, Санкт-Петербург
E-mail: moiseeva@almazovcentre.ru

ЛИТЕРАТУРА

1. Gore I., Saphir O. Myocarditis, a classification of 1402 cases // *Am. Heart J.* 1947. Vol. 34. P. 827–830.
2. De La Chapelle C.E., Kossmann C.E. Myocarditis // *Circulation.* 1954. Vol. 10, N 5. P. 747–765.
3. Ивлева Л.В., Евтеева Р.С., Котельникова Г.П. Инфекционно-аллергический миокардит и ревмокардит // *Кардиология.* 1975. № 11. С. 30–36.
4. Fabre A., Sheppard M.N. Sudden adult death syndrome and other non-ischaemic causes of sudden cardiac death // *Heart.* 2006. Vol. 92, N 3. P. 316–320.
5. Basso C., Carturan E., Corrado D., Thiene G. Myocarditis and dilated cardiomyopathy in athletes: diagnosis, management, and recommendations for sport activity // *Cardiol. Clin.* 2007. Vol. 25, N 3. P. 423–429.
6. Chimenti C., Frustaci A. Histopathology of myocarditis // *Diagn. Histopathol.* 2008. Vol. 14, N 8. P. 401–407.
7. Палеев Н.Р., Палеев Ф.Н. Некоронарогенные заболевания миокарда и их классификация // *Рос. кардиол. журн.* 2009. № 3. С. 5–9.
8. Richardson P., McKenna W., Bristow M. et al. Report of the 1995 World Health Organization/International Society and Federation of Cardiology Task Force on the Definition and Classification of Cardiomyopathies // *Circulation.* 1996. Vol. 93, N 5. P. 841–842.
9. Baughman K.L., Wynne J. Myocarditis // *Brunwald's Heart Disease.* 7th ed. Philadelphia: Elsevier, 2005. P. 1697–1717.
10. Lieberman E.B., Hutchins G.M., Herskowitz A. et al. Clinicopathologic description of myocarditis // *JACC.* 1991. Vol. 18, N 7. P. 1617–1626.
11. Cooper L.T. Jr. Myocarditis // *N. Engl. J. Med.* 2009. Vol. 360, N 15. P. 1526–1538.
12. Schultz J.C., Hilliard A.A., Cooper L.T., Rihal C.S. Diagnosis and treatment of viral myocarditis // *Mayo Clin. Proc.* 2009. Vol. 84, N 11. P. 1001–1009.
13. Kuhl U., Pauschinger M., Noutsias M. et al. High prevalence of viral genomes and multiple viral infections in the myocardium of adults with «idiopathic» left ventricular dysfunction // *Circulation.* 2005. Vol. 111, N 7. P. 887–893.
14. Yajima T., Knowlton K.U. Viral myocarditis: from the perspective of the virus // *Circulation.* 2009. Vol. 119, N 19. P. 2615–2624.
15. Fischer R., Poller W., Schultheiss H.P., Gotthardt M. CAR-diology — a virus receptor in the healthy and diseased heart // *J. Mol. Med.* 2009. Vol. 87, N 9. P. 879–884.
16. Santoro F., Kennedy P.E., Locatelli G. et al. CD46 is a cellular receptor for human herpesvirus 6 // *Cell.* 199. Vol. 99, N 7. P. 817–827.
17. Von Kietzell K., Pozzuto T., Heilbronn R. et al. The globoside receptor triggers structural changes in the B19 virus capsid that facilitate virus internalization // *J. Virol.* 2014. Vol. 88, N 14. P. 8102–8115.
18. Staudt A., Bohm M., Knebel F. et al. Potential role of autoantibodies belonging to the immunoglobulin G-3 subclass in cardiac dysfunction among patients with dilated cardiomyopathy // *Circulation.* 2002. Vol. 106, N 19. P. 2448–2453.
19. Kallwellis-Opara A., Dörner A., Poller W.C. et al. Autoimmunological features in inflammatory cardiomyopathy // *Clin. Res. Cardiol.* 2007. Vol. 96, N 7. P. 469–480.
20. Yoshikawa T., Baba A., Nagatomo Y. Autoimmune mechanisms underlying dilated cardiomyopathy // *Circ. J.* 2009. Vol. 73, N 4. P. 602–607.
21. Kaya Z., Katus H.A., Rose N.R. Cardiac troponins and autoimmunity: their role in the pathogenesis of myocarditis and of heart failure // *Clin. Immunol.* 2010. Vol. 134, N 1. P. 80–88.
22. Barin J.G., Čiháková D. Control of inflammatory heart disease by CD4+ T cells // *Ann. N. Y. Acad. Sci.* 2013. Vol. 1285. P. 80–96.
23. Smith S.C., Allen P.M. The role of T cells in myosin-induced autoimmune myocarditis // *Clin. Immunol. Immunopathol.* 1993. Vol. 68, N 2. P. 100–106.
24. Mosmann T.R., Coffman R.L. Th1 and Th2 cells: different patterns of lymphokine secretion lead to different functional properties // *Annu. Rev. Immunol.* 1989. Vol. 7. P. 145–173.
25. Палеев Н.Р., Палеев Ф.Н., Сучков С.В. и др. Цитокины как лечебный и диагностический инструмент у больных миокардитом // *Вестн. РАМН.* 2005. № 5. С. 8–13.
26. Nishii M., Inomata T., Takehana H. et al. Serum levels of interleukin-10 on admission as a prognostic predictor of human fulminant myocarditis // *J. Am. Coll. Cardiol.* 2004. Vol. 44, N 6. P. 1292–1297.
27. Sabatine M.S., Poh K.K., Mega J.L. et al. Case records of the Massachusetts General Hospital. Case 36-2007. A 31-year-old woman with rash, fever, and hypotension // *N. Engl. J. Med.* 2007. Vol. 357, N 21. P. 2167–2178.
28. Séguéla P.E., Iriart X., Acar P. et al. Eosinophilic cardiac disease: Molecular, clinical and imaging aspects // *Arch. Cardiovasc. Dis.* 2015. Vol. 108, N 4. P. 258–268.
29. Максимов В.А. Миокардиты. М.: Медицина, 1979. 239 с.
30. Okura Y., Dec G.W., Hare J.M. et al. A clinical and histopathologic comparison of cardiac sarcoidosis and idiopathic giant cell myocarditis // *J. Am. Coll. Cardiol.* 2003. Vol. 41, N 2. P. 322–329.
31. Angelini A., Crosato M., Boffa G.M. et al. Active versus borderline myocarditis: clinicopathological correlates and prognostic implications // *Heart.* 2002. Vol. 87, N 3. P. 210–215.
32. Bultmann B.D., Klingel K., Sotlar K. et al. Fatal parvovirus B19-associated myocarditis clinically mimicking ischemic heart disease: an endothelial cell-mediated disease // *Hum. Pathol.* 2003. Vol. 34, N 1. P. 92–95.
33. Stockins B.A., Lanos F.T., Saavedra J.G., Opazo J.A. Prognosis in patients with diphtheric myocarditis and bradyarrhythmias: assessment of results of ventricular pacing // *Br. Heart J.* 1994. Vol. 72, N 2. P. 190–191.
34. Fish A.E., Pride Y.B., Pinto D.S. Lyme carditis // *Infect. Dis. Clin. North Am.* 2008. Vol. 22, N 2. P. 275–288.
35. Hufnagel G., Pankuweit S., Richter A., Schonian U. et al. The European Study of Epidemiology and Treatment of Cardiac Inflammatory Diseases (ESETCID) // *Herz.* 2000. Vol. 25, N 3. P. 279–285.

36. McCarthy R.E. III, Boehmer J.P., Hruban R.H. et al. Long-term outcome of fulminant myocarditis as compared with acute (nonfulminant) myocarditis // *N. Engl. J. Med.* 2000. Vol. 342, N 10. P. 690–695.
37. Huber S, Sartini D. T cells expressing the Vgamma1 T-cell receptor enhance virus-neutralizing antibody response during coxsackievirus B3 infection of BALB/c mice: differences in male and female mice // *Viral Immunol.* 2005. Vol. 18, N 4. P. 730–739.
38. Палеев Н.Р., Одинокова В.А., Гуревич М.А., Найштут Г.М. Миокардиты. М. : Медицина, 1982. 272 с.
39. Hess O.M., McKenna W., Schultheiss H. Ch. 18. Myocardial disease // *The ESC Textbook of Cardiovascular Medicine*. 2nd ed. N.Y. : Oxford University Press, 2009. P. 665–716.
40. Caforio A.L., Calabrese F., Angelini A. et al. A prospective study of biopsy-proven myocarditis: prognostic relevance of clinical and aetiopathogenetic features at diagnosis // *Eur. Heart J.* 2007. Vol. 28, N 11. P. 1326–1333.
41. Cooper L.T. Jr. Myocarditis // *N. Engl. J. Med.* 2009. Vol. 360, N 15. P. 1526–1538.
42. Kindermann I., Barth C., Mahfoud F. et al. Update on myocarditis // *J. Am. Coll. Cardiol.* 2012. Vol. 59, N 9. P. 779–792.
43. Magnani J.W., Danik H.J., Dec G.W., DiSalvo T.G. Survival in biopsy-proven myocarditis: a long-term retrospective analysis of the histopathologic, clinical, and hemodynamic predictors // *Am. Heart J.* 2006. Vol. 151, N 2. P. 463–470.
44. Frustaci A., Chimenti C., Bellocci F., Morgante E. Histological substrate of atrial biopsies in patients with lone atrial fibrillation // *Circulation.* 1997. Vol. 96, N 4. P. 1180–1184.
45. Morgera T., Di Lenarda A., Dreas L. et al. Electrocardiography of myocarditis revisited: clinical and prognostic significance of electrocardiographic changes // *Am. Heart J.* 1992. Vol. 124, N 2. P. 455–467.
46. Pinamonti B., Alberti E., Cigalotto A. et al. Echocardiographic findings in myocarditis // *Am. J. Cardiol.* 1988. Vol. 62, N 4. P. 285–291.
47. Mendes L.A., Dec G.W., Picard M.H. et al. Right ventricular dysfunction: an independent predictor of adverse outcome in patients with myocarditis // *Am. Heart J.* 1994. Vol. 128, N 2. P. 301–307.
48. Morimoto S., Kato S., Hiramitsu S. et al. Narrowing of the left ventricular cavity associated with transient ventricular wall thickening reduces stroke volume in patients with acute myocarditis // *Circ. J.* 2003. Vol. 67, N 6. P. 490–494.
49. Di Bella G., Coglitore S., Zimbalatti C. et al. Strain Doppler echocardiography can identify longitudinal myocardial dysfunction derived from edema in acute myocarditis // *Int. J. Cardiol.* 2008. Vol. 126, N 2. P. 279–280.
50. Haddad F., Berry G., Doyle R.L. Active bacterial myocarditis: A Case Report and Review of the Literature // *J. Heart Lung Transplant.* 2007. Vol. 26, N 7. P. 745–749.
51. Gupta S., Markham D.W., Drazner M.H., Mammen P.P.A. Fulminant myocarditis // *Nat. Clin. Pract. Cardiovasc. Med.* 2008. Vol. 5, N 11. P. 693–706.
52. Nishii M., Inomata T., Takehana H. et al. Serum levels of interleukin-10 on admission as a prognostic predictor of human fulminant myocarditis // *J. Am. Coll. Cardiol.* 2004. Vol. 44, N 6. P. 1292–1297.
53. Samsonov M., Fuchs D., Reibnegger G. et al. Patterns of serological markers for cellular immune activation in patients with dilated cardiomyopathy and chronic myocarditis // *Clin. Chem.* 1992. Vol. 38, N 5. P. 678–680.
54. Greaves K., Oxford J.S., Price C.P. et al. The prevalence of myocarditis and skeletal muscle injury during acute viral infection in adults: measurement of cardiac troponins I and T in 152 patients with acute influenza infection // *Arch. Intern. Med.* 2003. Vol. 163, N 2. P. 165–168.
55. Smith S.C., Ladenson J.H., Mason J.W., Jaffe A.S. Elevations of cardiac troponin I associated with myocarditis: experimental and clinical correlates // *Circulation.* 1997. Vol. 95, N 1. P. 163–168.
56. Tsai S., Chu S., Hsu C. Use and interpretation of cardiac troponins in the ED // *Am. J. Emerg. Med.* 2008. Vol. 26, N 3. P. 331–341.
57. Caforio A.L., Tona F., Bottaro S. et al. Clinical implications of anti-heart autoantibodies in myocarditis and dilated cardiomyopathy // *Autoimmunity.* 2008. Vol. 41, N 1. P. 35–45.
58. Leuschner F., Li J., Göser S. et al. Absence of autoantibodies against cardiac troponin I predicts improvement of left ventricular function after acute myocardial infarction // *Eur. Heart J.* 2008. Vol. 29, N 16. P. 49–55.
59. Diepenhorst G.M., Ciurana C.L., Diaz Padilla N. et al. IgM antibodies against apoptotic cells and phosphorylcholine in patients with acute myocardial infarction in relation to infarct size and inflammatory response // *Adv. Clin. Exp. Med.* 2012. Vol. 21, N 4. P. 455–467.
60. Caforio A.L., Mahon N.G., Baig M.K. et al. Prospective familial assessment in dilated cardiomyopathy: cardiac autoantibodies predict disease development in asymptomatic relatives // *Circulation.* 2007. Vol. 115, N 1. P. 76–83.
61. Caforio A.L., Mahon N.J., Tona F., McKenna W.J. Circulating cardiac autoantibodies in dilated cardiomyopathy and myocarditis: pathogenetic and clinical significance // *Eur. J. Heart Fail.* 2002. Vol. 4, N 4. P. 411–447.
62. Dennert R., Crijns H.J., Heymans S. Acute viral myocarditis // *Eur. Heart J.* 2008. Vol. 29, N 17. P. 2073–2082.
63. Klocke F.J., Baird M.G., Lorell B.H. et al. ACC/AHA/ASNC guidelines for the clinical use of cardiac radionuclide imaging // *J. Am. Coll. Cardiol.* 2003. Vol. 42, N 7. P. 1318–1333.
64. Yasuda T., Palacios I.F., Dec G.W. et al. Indium 111-monoclonal antimyosin antibody imaging in the diagnosis of acute myocarditis // *Circulation.* 1987. Vol. 76, N 2. P. 306–311.
65. Simoes M.V., Pintya A.O., Bromberg-Marin G. et al. Relation of regional sympathetic denervation and myocardial perfusion disturbance to wall motion impairment in Chagas' cardiomyopathy // *Am. J. Cardiol.* 2000. Vol. 86, N 9. P. 975–981.
66. Фадеев Н.П., Сухов В.Ю., Хубулава Г.Г. и др. Возможности сцинтиграфии с мечеными аутолейкоцитами в обнаружении очагов воспаления и нагноения // *Вестн. рентгенол.* 2002. № 3. С. 45–50.

67. Gutflen B., Lopez de Souza S.A., Martins F. P. Use of ^{99m}Tc -mononuclear leukocyte scintigraphy in nosocomial fever // *Acta Radiol.* 2006. Vol. 47, N 7. P. 699–704.
68. Chapelon-Abrie C. Cardiac sarcoidosis // *Curr. Opin. Pulm. Med.* 2013. Vol. 19, N 5. P. 493–502.
69. Caforio A.L., Pankuweit S., Arbustini E. et al. Current state of knowledge on aetiology, diagnosis, management, and therapy of myocarditis: a position statement of the European Society of Cardiology Working Group on Myocardial and Pericardial Diseases // *Eur. Heart J.* 2013. Vol. 34, N 33. P. 2636–2648.
70. ACCF/ACR/AHA/NASCI/SCMR 2010 expert consensus document on cardiovascular magnetic resonance // *J. Am. Coll. Cardiol.* 2010. Vol. 55, N 23. P. 2614–2662.
71. Yilmaz A., Ferreira V., Klingel K. et al. Role of cardiovascular magnetic resonance imaging (CMR) in the diagnosis of acute and chronic myocarditis // *Heart Fail. Rev.* 2013. Vol. 18, N 6. P. 747–760.
72. Friedrich M.G., Sechtem U., Schulz-Menger J. et al. Cardiovascular magnetic resonance in myocarditis: a JACC white paper // *J. Am. Coll. Cardiol.* 2009. Vol. 53, N 17. P. 1475–1487.
73. Laissy J.P., Messin B., Varenne O. et al. MRI of acute myocarditis: a comprehensive approach based on various imaging sequences // *Chest.* 2002. Vol. 22, N 5. P. 1638–1648.
74. Leone O., Veinot J.P., Angelini A. et al. 2011 Consensus statement on endomyocardial biopsy from the Association for European Cardiovascular Pathology and the Society for Cardiovascular Pathology // *Cardiovasc. Pathol.* 2012. Vol. 21, N 4. P. 245–274.
75. Mahrholdt H., Goedecke C., Wagner A. et al. Cardiovascular magnetic resonance assessment of human myocarditis: a comparison to histology and molecular pathology // *Circulation.* 2004. Vol. 109, N 10. P. 1250–1258.
76. Hauck A.J., Kearney D.L., Edwards W.D. Evaluation of postmortem endomyocardial biopsy specimens from 38 patients with lymphocytic myocarditis: implications for role of sampling error // *Mayo Clin. Proc.* 1989. Vol. 64, N 10. P. 1235–1245.
77. Chow L.H., Radio S.J., Sears T.D., McManus B.M. Insensitivity of right ventricular endomyocardial biopsy in the diagnosis of myocarditis // *JACC.* 1989. Vol. 14, N 4. P. 915–920.
78. Chimenti C., Frustaci A. Contribution and risks of left ventricular endomyocardial biopsy in patients with cardiomyopathies: a retrospective study over a 28-year period // *Circulation.* 2013. Vol. 128, N 14. P. 1531–1541.
79. Holzmann M., Nicko A., Kuhl U. et al. Complication rate of right ventricular endomyocardial biopsy via the femoral approach // *Circulation.* 2008. Vol. 118, N 17. P. 1722–1728.
80. Calabrese F., Angelini A., Carturan E., Thiene G. Myocarditis and inflammatory cardiomyopathy: histomorphological diagnosis // *Ernst Schering Res. Found Workshop.* 2006. Vol. 55. P. 305–321.
81. WHF Classification and Consensus Conference on the Histo- and Immunohistopathology of Myocarditis. Marburg, April 28–29, 1997 and on Viral Cardiomyopathy. Marburg, October 3–5, 1997.
82. Magnani J.W., Dec G.W. Myocarditis: current trends in diagnosis and treatment // *Circulation.* 2006. Vol. 113, N 6. P. 876–890.
83. Tavora F., Gonzalez-Cuyar L. F., Dalal J.S. et al. Fatal parvoviral myocarditis: A case report and review of literature // *Diagn. Pathol.* 2008. Vol. 3. P. 21–28.
84. Guarner J., Bhatnagar J., Shieh W. et al. Histopathologic, immunohistochemical, and polymerase chain reaction assays in the study of cases with fatal sporadic myocarditis // *Hum. Pathol.* 2007. Vol. 38, N 9. P. 1412–1419.
85. Jankowska E. A., Ponikowski P., Piepoli M. F. et al. Autonomic imbalance and immune activation in chronic heart failure — pathophysiological links // *Cardiovasc. Res.* 2006. Vol. 70, N 3. P. 434–445.
86. Liu H., Li W., Gu W. et al. Immunoregulatory effects of carvedilol on rat experimental autoimmune myocarditis // *Scand. J. Immunol.* 2010. Vol. 71, N 1. P. 38–44.
87. 2015 ESC Guidelines for the management of patients with ventricular arrhythmias and the prevention of sudden cardiac death: The Task Force for the Management of Patients with Ventricular Arrhythmias and the Prevention of Sudden Cardiac Death of the European Society of Cardiology (ESC) Endorsed by: Association for European Paediatric and Congenital Cardiology (AEPC) // *Eur. Heart J.* 2015 Aug 29. pii: ehv316.
88. ESC Guidelines for the diagnosis and treatment of acute and chronic heart failure 2012 // *Eur. Heart J.* 2012. Vol. 33, N 14. P. 1787–1847.
89. Moloney E.D., Egan J.J., Kelly P. et al. Transplantation for myocarditis: a controversy revisited // *J. Heart Lung Transplant.* 2005. Vol. 24, N 8. P. 1103–1110.
90. Frustaci A., Russo M.A., Chimenti C. Randomized study on the efficacy of immunosuppressive therapy in patients with virus-negative inflammatory cardiomyopathy: the TIMIC study // *Eur. Heart J.* 2009. Vol. 30, N 16. P. 1995–2002.
91. Risks versus benefits of NSAIDs including aspirin in myocarditis: a review of the evidence from animal studies // *Drug Saf.* 2003. Vol. 26, N 13. P. 975–981.
92. Kim J.S., Judson M.A., Donnino R. et al. Cardiac sarcoidosis // *Am. Heart J.* 2009. Vol. 157, N 1. P. 9–21.
93. Cooper L.T. Jr., Hare J.M., Tazelaar H.D. et al. Usefulness of immunosuppression for giant cell myocarditis // *Am. J. Cardiol.* 2008. Vol. 102, N 11. P. 1535–1539.
94. Nussinovitch U., Shoenfeld Y. Intravenous immunoglobulin. Indications and mechanisms in cardiovascular diseases // *Autoimmun. Rev.* 2008. Vol. 7, N 6. P. 445–452.
95. McNamara D.M., Rosenblum W.D., Janosko K.M. et al. Intravenous immune globulin in the therapy of myocarditis and acute cardiomyopathy // *Circulation.* 1997. Vol. 95, N 11. P. 2476–2478.
96. Golland S., Czer L.S.C., Siegel R.J. et al. Intravenous immunoglobulin treatment for acute fulminant inflammatory cardiomyopathy: Series of six patients and review of literature // *Can. J. Cardiol.* 2008. Vol. 24, N 7. P. 571–574.
97. McNamara D.M., Holubkov R., Starling R.C. et al. Controlled trial of intravenous immune globulin in recent-onset

dilated cardiomyopathy // *Circulation*. 2001. Vol. 103, N 18. P. 2254–2259.

98. Staudt A., Bohm M., Knebel F. et al. Potential role of autoantibodies belonging to the immunoglobulin G-3 subclass in cardiac dysfunction among patients with dilated cardiomyopathy // *Circulation*. 2002. Vol. 106, N 19. P. 2448–2453.

99. Dandel M., Wallukat G., Englert A. et al. Long-term benefits of immunoabsorption in b1-adrenoceptor autoantibody-positive transplant candidates with dilated cardiomyopathy // *Eur. J. Heart Fail*. 2012. Vol. 14, N 12. P. 1374–1388.

100. Kühl U., Pauschinger M., Schwimmbek P.L. et al. Interferon-beta treatment eliminates cardiotropic viruses and improves left ventricular function in patients with myo-

cardial persistence of viral genomes and left ventricular dysfunction // *Circulation*. 2003. Vol. 107, N 22. P. 2793–2798.

101. Zimmermann O., Rodewald C., Radermacher M. et al. Interferon beta-1b therapy in chronic viral dilated cardiomyopathy—is there a role for specific therapy? // *J. Card. Fail*. 2010. Vol. 16, N 4. P. 348–356.

102. D'Ambrosio A., Patti G., Manzoli A. et al. The fate of acute myocarditis between spontaneous improvement and evolution to dilated cardiomyopathy: a review // *Heart*. 2001. Vol. 85, N 5. P. 499–504.

103. Kühl U., Schultheiss H.-P. Myocarditis: early biopsy allows for tailored regenerative treatment // *Dtsch. Arztebl. Int*. 2012. Vol. 109, N 20. P. 361–368.

REFERENCES

1. Gore I., Saphir O. Myocarditis, a classification of 1402 cases. *Am Heart J*. 1947; Vol. 34: 827–30.

2. De La Chapelle C.E., Kossmann C.E. Myocarditis. *Circulation*. 1954; Vol. 10 (5): 747–65.

3. Ivleva L.V., Evteeva R.S., Kotel'nikova G.P. Infectious-allergic myocarditis and rheumatic heart disease. *Kardiologiya [Cardiology]*. 1975; Vol. 11: 30–36. (in Russian)

4. Fabre A., Sheppard M.N. Sudden adult death syndrome and other non-ischaemic causes of sudden cardiac death. *Heart*. 2006; Vol. 92 (3): 316–20.

5. Basso C., Carturan E., Corrado D., Thiene G. Myocarditis and dilated cardiomyopathy in athletes: diagnosis, management, and recommendations for sport activity. *Cardiol Clin*. 2007; Vol. 25 (3): 423–9.

6. Chimenti C., Frustaci A. Histopathology of myocarditis. *Diagn Histopathol*. 2008. Vol. 14 (8): 401–7.

7. Paleev N.R., Paleev F.N. Non-coronarogenic diseases of a myocardium and their classification. *Rossiyskiy kardiologicheskiy zhurnal [Russian Cardiological Journal]*. 2009; Vol. 3: 5–9. (in Russian)

8. Richardson P., McKenna W., Bristow M., et al. Report of the 1995 World Health Organization/International Society and Federation of Cardiology Task Force on the Definition and Classification of Cardiomyopathies. *Circulation*. 1996; Vol. 93 (5): 841–2.

9. Baughman K.L., Wynne J. Myocarditis In: *Brunwald's Heart Disease*. 7th ed. Philadelphia : Elsevier, 2005: 1697–1717.

10. Lieberman E.B., Hutchins G.M., Herskowitz A., et al. Clinicopathologic description of myocarditis. *JACC*. 1991; Vol. 18 (7): 1617–1626.

11. Cooper L.T. Jr. Myocarditis. *N Engl J Med*. 2009; Vol. 360 (15): 1526–38.

12. Schultz J.C., Hilliard A.A., Cooper L.T., Rihal C.S. Diagnosis and treatment of viral myocarditis. *Mayo Clin Proc*. 2009; Vol. 84 (11): 1001–9.

13. Kuhl U., Pauschinger M., Noutsias M., et al. High prevalence of viral genomes and multiple viral infections in the myocardium of adults with «idiopathic» left ventricular dysfunction. *Circulation*. 2005; Vol. 111 (7): 887–93.

14. Yajima T., Knowlton K.U. Viral myocarditis: from the perspective of the virus. *Circulation*. 2009; Vol. 119 (19): 2615–24.

15. Fischer R., Poller W., Schultheiss H.P., Gotthardt M. CAR-diology — a virus receptor in the healthy and diseased heart *J Mol Med*. 2009; Vol. 87 (9) 879–84.

16. Santoro F., Kennedy P.E., Locatelli G., et al. CD46 is a cellular receptor for human herpesvirus 6. *Cell*. 199; Vol. 99 (7): 817–27.

17. Von Kietzell K., Pozzuto T., Heilbronn R., et al. The globoside receptor triggers structural changes in the B19 virus capsid that facilitate virus internalization. *J Virol*. 2014; Vol. 88 (14): 8102–15.

18. Staudt A., Bohm M., Knebel F., et al. Potential role of autoantibodies belonging to the immunoglobulin G-3 subclass in cardiac dysfunction among patients with dilated cardiomyopathy: *Circulation*. 2002; Vol. 106 (19): 2448–53.

19. Kallwellis-Opara A., Dörner A., Poller W.C., et al. Autoimmunological features in inflammatory cardiomyopathy. *Clin Res Cardiol*. 2007; Vol. 96 (7): 469–80.

20. Yoshikawa T., Baba A., Nagatomo Y. Autoimmune mechanisms underlying dilated cardiomyopathy. *Circ J*. 2009; Vol. 73 (4): 602–7.

21. Kaya Z., Katus H.A., Rose N.R. Cardiac troponins and autoimmunity: their role in the pathogenesis of myocarditis and of heart failure. *Clin Immunol*. 2010; Vol. 134 (1): 80–8.

22. Barin J.G., Čiháková D. Control of inflammatory heart disease by CD4+ T cells. *Ann N Y Acad Sci*. 2013; Vol. 1285: 80–96.

23. Smith S.C., Allen P.M. The role of T cells in myosin-induced autoimmune myocarditis. *Clin Immunol Immunopathol*. 1993; Vol. 68 (2): 100–6.

24. Mosmann T.R., Coffman R.L. Th1 and Th2 cells: different patterns of lymphokine secretion lead to different functional properties. *Annu Rev Immunol*. 1989; Vol. 7: 145–73.

25. Paleev N.R., Paleev F.N., Suchkov S.V. et al. Cytokines as the medical and diagnostic tool at patients with myocarditis. *Vestnik RAMN [Bulletin of the Russian academy of medical sciences]*. 2005; Vol. 5: 8–13. (in Russian)

26. Nishii M., Inomata T., Takehana H., et al. Serum levels of interleukin-10 on admission as a prognostic pre-

- dictor of human fulminant myocarditis. *J Am Coll Cardiol*. 2004; Vol. 44 (6): 1292–7.
27. Sabatine M.S., Poh K.K., Mega J.L., et al. Case records of the Massachusetts General Hospital. Case 36-2007. A 31-year-old woman with rash, fever, and hypotension. *N Engl J Med*. 2007; Vol. 357 (21): 2167–78.
28. Séguéla P.E., Iriart X., Acar P., et al. Eosinophilic cardiac disease: Molecular, clinical and imaging aspects. *Arch Cardiovasc Dis*. 2015; Vol. 108 (4): 258–68.
29. Maksimov V.A. Myocardites. Moscow: Meditsina, 1979: 239 P. (in Russian)
30. Okura Y., Dec G.W., Hare J.M., et al. A clinical and histopathologic comparison of cardiac sarcoidosis and idiopathic giant cell myocarditis. *J Am Coll Cardiol*. 2003; Vol. 41 (2): 322–9.
31. Angelini A., Crosato M., Boffa G.M., et al. Active versus borderline myocarditis: clinicopathological correlates and prognostic implications. *Heart*. 2002; Vol. 87 (3): 210–5.
32. Bultmann B.D., Klingel K., Sotlar K., et al. Fatal parvovirus B19-associated myocarditis clinically mimicking ischemic heart disease: an endothelial cell-mediated disease. *Hum Pathol*. 2003; Vol. 34 (1): 92–5.
33. Stockins B.A., Lanos F.T., Saavedra J.G., Opazo J.A. Prognosis in patients with diphtheric myocarditis and bradyarrhythmias: assessment of results of ventricular pacing. *Br Heart J*. 1994; Vol. 72 (2): 190–1.
34. Fish A.E., Pride Y.B., Pinto D.S. Lyme carditis. *Infect Dis Clin North Am*. 2008. Vol. 22 (2): 275–88.
35. Hufnagel G., Pankuweit S., Richter A., Schonian U., et al. The European Study of Epidemiology and Treatment of Cardiac Inflammatory Diseases (ESETCID). *Herz*. 2000; Vol. 25 (3): 279–85.
36. McCarthy R.E. III, Boehmer J.P., Hruban R.H., et al. Long-term outcome of fulminant myocarditis as compared with acute (nonfulminant) myocarditis. *N Engl J Med*. 2000; Vol. 342 (10): 690–5.
37. Huber S., Sartini D. T cells expressing the Vgamma1 T-cell receptor enhance virus-neutralizing antibody response during coxsackievirus B3 infection of BALB/c mice: differences in male and female mice. *Viral Immunol*. 2005; Vol. 18 (4): 730–9.
38. Paleev N.R., Odinkova V.A., Gurevich M.A., Nayshtut G.M. Myocardites. Moscow: Meditsina, 1982: 272 P. (in Russian)
39. Hess O.M., McKenna W., Schultheiss H. Ch. 18. Myocardial disease In: *The ESC Textbook of Cardiovascular Medicine*. 2nd ed. N.Y. : Oxford University Press, 2009: 665–716.
40. Caforio A.L., Calabrese F., Angelini A., et al. A prospective study of biopsy-proven myocarditis: prognostic relevance of clinical and aetiopathogenetic features at diagnosis. *Eur Heart J*. 2007; Vol. 28 (11): 1326–33.
41. Cooper L.T. Jr. Myocarditis. *N Engl J Med*. 2009; Vol. 360 (15): 1526–38.
42. Kindermann I., Barth C., Mahfoud F., et al. Update on myocarditis. *J Am Coll Cardiol*. 2012; Vol. 59 (9): 779–92.
43. Magnani J.W., Danik H.J., Dec G.W., DiSalvo T.G. Survival in biopsy-proven myocarditis: a long-term retrospective analysis of the histopathologic, clinical, and hemodynamic predictors. *Am Heart J*. 2006; Vol. 151 (2): 463–70.
44. Frustaci A., Chimenti C., Bellocci F., Morgante E. Histological substrate of atrial biopsies in patients with lone atrial fibrillation. *Circulation*. 1997; Vol. 96 (4): 1180–4.
45. Morgera T., Di Lenarda A., Dreas L., et al. Electrocardiography of myocarditis revisited: clinical and prognostic significance of electrocardiographic changes. *Am Heart J*. 1992; Vol. 124 (2): 455–67.
46. Pinamonti B., Alberti E., Cigalotto A., et al. Echocardiographic findings in myocarditis. *Am J Cardiol*. 1988; Vol. 62 (4): 285–91.
47. Mendes L.A., Dec G.W., Picard M.H., et al. Right ventricular dysfunction: an independent predictor of adverse outcome in patients with myocarditis. *Am Heart J*. 1994; Vol. 128 (2): 301–7.
48. Morimoto S., Kato S., Hiramitsu S., et al. Narrowing of the left ventricular cavity associated with transient ventricular wall thickening reduces stroke volume in patients with acute myocarditis. *Circ J*. 2003; Vol. 67 (6): 490–4.
49. Di Bella G., Coglitore S., Zimbalatti C., et al. Strain Doppler echocardiography can identify longitudinal myocardial dysfunction derived from edema in acute myocarditis. *Int J Cardiol*. 2008; Vol. 126 (2): 279–80.
50. Haddad F., Berry G., Doyle R.L. Active bacterial myocarditis: A Case Report and Review of the Literature. *J Heart Lung Transplant*. 2007; Vol. 26 (7): 745–9.
51. Gupta S., Markham D.W., Drazner M.H., Mammen P.P.A. Fulminant myocarditis. *Nat Clin Pract Cardiovasc Med*. 2008; Vol. 5 (11): 693–706.
52. Nishii M., Inomata T., Takehana H., et al. Serum levels of interleukin-10 on admission as a prognostic predictor of human fulminant myocarditis. *J Am Coll Cardiol*. 2004; Vol. 44 (6): 1292–7.
53. Samsonov M., Fuchs D., Reibnegger G., et al. Patterns of serological markers for cellular immune activation in patients with dilated cardiomyopathy and chronic myocarditis. *Clin Chem*. 1992; Vol. 38 (5): 678–80.
54. Greaves K., Oxford J.S., Price C.P., et al. The prevalence of myocarditis and skeletal muscle injury during acute viral infection in adults: measurement of cardiac troponins I and T in 152 patients with acute influenza infection. *Arch Intern Med*. 2003; Vol. 163 (2): 165–8.
55. Smith S.C., Ladenson J.H., Mason J.W., Jaffe A.S. Elevations of cardiac troponin I associated with myocarditis: experimental and clinical correlates. *Circulation*. 1997; Vol. 95 (1): 163–8.
56. Tsai S., Chu S., Hsu C. Use and interpretation of cardiac troponins in the ED. *Am J Emerg Med*. 2008; Vol. 26 (3): 331–41.
57. Caforio A.L., Tona F., Bottaro S., et al. Clinical implications of anti-heart autoantibodies in myocarditis and dilated cardiomyopathy. *Autoimmunity*. 2008; Vol. 41 (1): 35–45.
58. Leuschner F., Li J., Göser S., et al. Absence of autoantibodies against cardiac troponin I predicts improvement of left ventricular function after acute myocardial infarction. *Eur Heart J*. 2008; Vol. 29 (16): 49–55.

59. Diepenhorst G.M., Ciurana C.L., Diaz Padilla N., et al. IgM antibodies against apoptotic cells and phosphorylcholine in patients with acute myocardial infarction in relation to infarct size and inflammatory response. *Adv Clin Exp Med*. 2012; Vol. 21 (4): 455–67.
60. Caforio A.L., Mahon N.G., Baig M.K., et al. Prospective familial assessment in dilated cardiomyopathy: cardiac autoantibodies predict disease development in asymptomatic relatives. *Circulation*. 2007; Vol. 115 (1): 76–83.
61. Caforio A.L., Mahon N.J., Tona F., McKenna W.J. Circulating cardiac autoantibodies in dilated cardiomyopathy and myocarditis: pathogenetic and clinical significance. *Eur J Heart Fail*. 2002; Vol. 4 (4): 411–47.
62. Dennert R., Crijns H.J., Heymans S. Acute viral myocarditis. *Eur Heart J*. 2008; Vol. 29 (17): 2073–82.
63. Klocke F.J., Baird M.G., Lorell B.H., et al. ACC/AHA/ASNC guidelines for the clinical use of cardiac radionuclide imaging. *J Am Coll Cardiol*. 2003; Vol. 42 (7): 1318–33.
64. Yasuda T., Palacios I.F., Dec G.W., et al. Indium 111-monoclonal antimyosin antibody imaging in the diagnosis of acute myocarditis. *Circulation*. 1987; Vol. 76 (2): 306–11.
65. Simoes M.V., Pintya A.O., Bromberg-Marin G., et al. Relation of regional sympathetic denervation and myocardial perfusion disturbance to wall motion impairment in Chagas' cardiomyopathy. *Am J Cardiol*. 2000; Vol. 86 (9): 975–81.
66. Fadeev N.P., Sukhov V.Yu., Khubulava G.G. et al. Possibilities of the scintigraphy with marked autoleukocytes in detection of the centers of an inflammation and suppuration. *Vestnik rentgenologii i radiologii [Bulletin of radiology]*. 2002; Vol. 3: 45–50. (in Russian)
67. Gutflen B., Lopez de Souza S.A., Martins F. P. Use of ^{99m}Tc-mononuclearleukocyte scintigraphy in nosocomial fever. *Acta Radiol*. 2006; Vol. 47 (7): 699–704.
68. Chapelon-Abric C. Cardiac sarcoidosis. *Curr Opin Pulm Med*. 2013; Vol. 19 (5): 493–502.
69. Caforio A.L., Pankuweit S., Arbustini E., et al. Current state of knowledge on aetiology, diagnosis, management, and therapy of myocarditis: a position statement of the European Society of Cardiology Working Group on Myocardial and Pericardial Diseases. *Eur Heart J*. 2013; Vol. 34 (33): 2636–48.
70. ACCF/ACR/AHA/NASCI/SCMR 2010 expert consensus document on cardiovascular magnetic resonance. *J Am Coll Cardiol*. 2010; Vol. 55 (23): 2614–62.
71. Yilmaz A., Ferreira V., Klingel K., et al. Role of cardiovascular magnetic resonance imaging (CMR) in the diagnosis of acute and chronic myocarditis. *Heart Fail Rev*. 2013; Vol. 18 (6): 747–60.
72. Friedrich M.G., Sechtem U., Schulz-Menger J., et al. Cardiovascular magnetic resonance in myocarditis: a JACC white paper. *J Am Coll Cardiol*. 2009; Vol. 53 (17): 1475–87.
73. Laissy J.P., Messin B., Varenne O., et al. MRI of acute myocarditis: a comprehensive approach based on various imaging sequences. *Chest*. 2002; Vol. 22 (5): 1638–48.
74. Leone O., Veinot J.P., Angelini A., et al. 2011 Consensus statement on endomyocardial biopsy from the Association for European Cardiovascular Pathology and the Society for Cardiovascular Pathology. *Cardiovasc Pathol*. 2012; Vol. 21 (4): 245–74.
75. Mahrholdt H., Goedecke C., Wagner A., et al. Cardiovascular magnetic resonance assessment of human myocarditis: a comparison to histology and molecular pathology. *Circulation*. 2004; Vol. 109 (10): 1250–8.
76. Hauck A.J., Kearney D.L., Edwards W.D. Evaluation of postmortem endomyocardial biopsy specimens from 38 patients with lymphocytic myocarditis: implications for role of sampling error. *Mayo Clin Proc*. 1989; Vol. 64 (10): 1235–45.
77. Chow L.H., Radio S.J., Sears T.D., McManus B.M. Insensitivity of right ventricular endomyocardial biopsy in the diagnosis of myocarditis. *JACC*. 1989; Vol. 14 (4): 915–20.
78. Chimenti C., Frustaci A. Contribution and risks of left ventricular endomyocardial biopsy in patients with cardiomyopathies: a retrospective study over a 28-year period. *Circulation*. 2013; Vol. 128 (14): 1531–41.
79. Holzmann M., Nicko A., Kuhl U., et al. Complication rate of right ventricular endomyocardial biopsy via the femoral approach. *Circulation*. 2008; Vol. 118 (17): 1722–8.
80. Calabrese F., Angelini A., Carturan E., Thiene G. Myocarditis and inflammatory cardiomyopathy: histomorphological diagnosis. *Ernst Schering Res. Found Workshop*. 2006; Vol. 55: 305–21.
81. WHF Classification and Consensus Conference on the Histo- and Immunohistopathology of Myocarditis. Marburg, April 28–29, 1997 and on Viral Cardiomyopathy. Marburg, October 3–5, 1997.
82. Magnani J.W., Dec G.W. Myocarditis: current trends in diagnosis and treatment. *Circulation*. 2006; Vol. 113 (6): 876–90.
83. Tavora F., Gonzalez-Cuyar L. F., Dalal J.S., et al. Fatal parvoviral myocarditis: A case report and review of literature. *Diagn Pathol*. 2008; Vol. 3: 21–28.
84. Guarner J., Bhatnagar J., Shieh W., et al. Histopathologic, immunohistochemical, and polymerase chain reaction assays in the study of cases with fatal sporadic myocarditis. *Hum Pathol*. 2007; Vol. 38 (9): 1412–9.
85. Jankowska E. A., Ponikowski P., Piepoli M. F., et al. Autonomic imbalance and immune activation in chronic heart failure — pathophysiological links. *Cardiovasc Res*. 2006; Vol. 70 (3): 434–45.
86. Liu H., Li W., Gu W., et al. Immunoregulatory effects of carvedilol on rat experimental autoimmune myocarditis. *Scand J Immunol*. 2010; Vol. 71 (1): 38–44.
87. 2015 ESC Guidelines for the management of patients with ventricular arrhythmias and the prevention of sudden cardiac death: The Task Force for the Management of Patients with Ventricular Arrhythmias and the Prevention of Sudden Cardiac Death of the European Society of Cardiology (ESC) Endorsed by: Association for European Paediatric and Congenital Cardiology (AEPC). *Eur Heart J*. 2015 Aug 29. pii: ehv316.
88. ESC Guidelines for the diagnosis and treatment of acute and chronic heart failure 2012. *Eur Heart J*. 2012; Vol. 33 (14): 1787–847.

89. Moloney E.D., Egan J.J., Kelly P., et al. Transplantation for myocarditis: a controversy revisited. *J Heart Lung Transplant*. 2005; Vol. 24 (8): 1103–10.
90. Frustaci A., Russo M.A., Chimenti C. Randomized study on the efficacy of immunosuppressive therapy in patients with virus-negative inflammatory cardiomyopathy: the TIMIC study. *Eur Heart J*. 2009; Vol. 30 (16): 1995–2002.
91. Risks versus benefits of NSAIDs including aspirin in myocarditis: a review of the evidence from animal studies. *Drug Saf*. 2003; Vol. 26 (13): 975–81.
92. Kim J.S., Judson M.A., Donnino R., et al. Cardiac sarcoidosis. *Am Heart J*. 2009; Vol. 157 (1): 9–21.
93. Cooper L.T. Jr., Hare J.M., Tazelaar H.D., et al. Usefulness of immunosuppression for giant cell myocarditis. *Am J Cardiol*. 2008; Vol. 102 (11): 1535–9.
94. Nussinovitch U., Shoenfeld Y. Intravenous immunoglobulin. Indications and mechanisms in cardiovascular diseases. *Autoimmun Rev*. 2008; Vol. 7 (6): 445–52.
95. McNamara D.M., Rosenblum W.D., Janosko K.M., et al. Intravenous immune globulin in the therapy of myocarditis and acute cardiomyopathy. *Circulation*. 1997; Vol. 95 (11): 2476–8.
96. Goland S., Czer L.S.C., Siegel R.J., et al. Intravenous immunoglobulin treatment for acute fulminant inflammatory cardiomyopathy: Series of six patients and review of literature. *Can J Cardiol*. 2008; Vol. 24 (7): 571–4.
97. McNamara D.M., Holubkov R., Starling R.C., et al. Controlled trial of intravenous immune globulin in recent-onset dilated cardiomyopathy. *Circulation*. 2001; Vol. 103 (18): 2254–9.
98. Staudt A., Bohm M., Knebel F., et al. Potential role of autoantibodies belonging to the immunoglobulin G-3 subclass in cardiac dysfunction among patients with dilated cardiomyopathy. *Circulation*. 2002; Vol. 106 (19): 2448–53.
99. Dandel M., Wallukat G., Englert A., et al. Long-term benefits of immunoadsorption in b1-adrenoceptor autoantibody-positive transplant candidates with dilated cardiomyopathy. *Eur J Heart Fail*. 2012; Vol. 14 (12): 1374–88.
100. Kühl U., Pauschinger M., Schwimmberk P.L., et al. Interferon-beta treatment eliminates cardiotropic viruses and improves left ventricular function in patients with myocardial persistence of viral genomes and left ventricular dysfunction. *Circulation*. 2003; Vol. 107 (22): 2793–8.
101. Zimmermann O., Rodewald C., Radermacher M., et al. Interferon beta-1b therapy in chronic viral dilated cardiomyopathy-is there a role for specific therapy? *J Card Fail*. 2010; Vol. 16 (4): 348–56.
102. D'Ambrosio A., Patti G., Manzoli A., et al. The fate of acute myocarditis between spontaneous improvement and evolution to dilated cardiomyopathy: a review. *Heart*. 2001; Vol. 85 (5): 499–504.
103. Kühl U., Schultheiss H.-P. Myocarditis: early biopsy allows for tailored regenerative treatment. *Dtsch Arztebl Int*. 2012; Vol. 109 (20): 361–8.

Клиническая задача по эхокардиографии

М.Н. Алехин

Мужчина, 51 год, служащий, явился на диспансерный осмотр. Жалоб не предъявляет, до настоящего времени считал себя здоровым. Вредные привычки отрицает. Работа связана со стрессами. При осмотре состояние удовлетворительное. Телосложение правильное. Повышенного питания. Признаков недостаточности кровообращения нет. ЧДД – 20 в минуту. В легких дыхание везикулярное, хрипы не выслушиваются. ЧСС – 68 в минуту, ритм правильный, АД – 110/70 мм рт.ст. Тоны сердца ясные, выслушивается систолический шум во втором межреберье слева от грудины, в другие точки аускультации шум не проводится. Живот мягкий, безболезненный. Печень не увеличена.

ЭКГ: ритм синусовый с ЧСС 68 в минуту. Неполная блокада правой ножки пучка Гиса.

При эхокардиографическом исследовании выявлена дилатация правых камер сердца: правый желудочек – 34 мм, левый желудочек (ЛЖ) – 48 мм, левое предсердие – 38 мм, правое предсердие – 49–58 мм. Систолическая функция ЛЖ нормальная, фракция выброса ЛЖ – 65%. Признаков диастолической дисфункции ЛЖ не выявлено. Парадоксальное движение межжелудочковой перегородки. Гипертрофии миокарда ЛЖ не выявлено. Толщина межжелудочковой перегородки в диастолу – 9 мм, задней стенки ЛЖ – 10 мм. Клапанный аппарат сердца не изменен, небольшая митральная (I степени), трехстворчатая (I степени) и легочная (I степени) регургитация. В режиме цветового доплеровского картиро-

вания признаков шунтирования крови через межжелудочковую и межпредсердную перегородки не выявлено. Систолическое давление в легочной артерии составляет 35 мм рт.ст. Нижняя полая вена не расширена (19 мм) и спадается на вдохе более половины своего диаметра.

Вопрос 1

Наиболее вероятный предварительный диагноз

1. Аритмогенная дисплазия правого желудочка.
2. Надклапанный стеноз ствола легочной артерии или ее ветвей.
3. Дефект межпредсердной перегородки.
4. Инфаркт миокарда правого желудочка.
5. Тромбоз легочной артерии.

Вопрос 2

Выберите дальнейшее обследование для подтверждения вашего предварительного диагноза

1. Анализ крови на тропонин и миоглобин.
2. Анализ крови на D-димеры.
3. Чреспищеводная эхокардиография.
4. Измерение центрального венозного давления.
5. Электрофизиологическое исследование*.

СВЕДЕНИЯ ОБ АВТОРЕ

Алехин Михаил Николаевич – доктор медицинских наук, профессор кафедры терапии, кардиологии и функциональной диагностики с курсом нефрологии ФГБУ «Учебно-научный медицинский центр» Управления делами Президента РФ, Москва

E-mail: mnalekhin@rambler.ru

* Ответы на данную клиническую задачу см. на с. 75.

21–23 апреля 2016 г.
Санкт-Петербург,
Россия

http://scardio.ru/events/obrazovatelnyy_forum_rossiyskie_dni_serdca/obrazovatelnyy_forum_rossiyskie_dni_serdca_2016/

4-й МЕЖДУНАРОДНЫЙ ОБРАЗОВАТЕЛЬНЫЙ ФОРУМ «РОССИЙСКИЕ ДНИ СЕРДЦА»

Сопредседатели форума:

Профессор М. Комажда (Франция)
 Академик РАН Е. Шляхто (Россия)

Программа форума:

- Кардиомиопатии: Рекомендации Европейского кардиологического общества по гипертрофической кардиомиопатии.
- Катетерная имплантация аортального клапана: где мы сейчас и куда мы идем?
- Новости Европейского кардиологического конгресса.
- Инфаркт миокарда без подъема сегмента ST.
- Желудочковые нарушения ритма и внезапная смерть.
- Заболевания аорты.
- Ведение больного с инфекционным эндокардитом.
- Визуализация в кардиологии.

26–29 апреля 2016 г.
Сеул, Южная Корея
<http://www.summit-tctap.com/2016/>

21-й САММИТ СЕРДЕЧНО-СОСУДИСТЫХ ЗАБОЛЕВАНИЙ. АНГИОПЛАСТИКА–2016 [21st CARDIOVASCULAR SUMMIT. ANGIOPLASTY 2016 (TCTAP 2016)]

Основная научная проблематика саммита:

- Симпозиум, посвященный патологии коронарных сосудов и клапанов.
- Заседания по вопросам эндоваскулярных вмешательств (доступы через поверхностную бедренную артерию, подколенную артерию, вмешательства при почечной патологии и аневризме брюшной аорты).
- Комплекс чрескожного коронарного вмешательства: левая коронарная артерия и бифуркация аорты, множественное поражение сосудов, ISR (внутристентовый рестеноз).
- Саммит визуализации и физиологии (ВСУЗИ, VH-ВСУЗИ, ОКТ, ФПР, КТ, МРТ).
- DES и BVS.
- ACS и Фармакотерапия.
- Симпозиум органических заболеваний сердца (транскатетерное протезирование аортального клапана), окклюзия ушка левого предсердия, митральный клапан, почечная денервация, и т.д.).
- Кардиологический симпозиум педиатрических вмешательств (закрытие ДМПП и ООС, легочная гипертензия и др.).

5–7 мая 2016 г.
Стамбул, Турция
<http://www.escardio.org/Congresses-&-Events/Upcoming-congresses/EuroPrevent/EuroPrevent>

КОНГРЕСС ЕВРОПЕЙСКОЙ АССОЦИАЦИИ СЕРДЕЧНО-СОСУДИСТОЙ ПРОФИЛАКТИКИ И РЕАБИЛИТАЦИИ [ЕВРОПРЕВЕНТ–2016 (EUOPREVENT 2016)]

Основные направления конгресса:

- Фибрилляция предсердий.
- Реабилитация при заболеваниях сердца.
- Сахарный диабет.
- Эпидемиология.
- Нагрузочные пробы.
- Физическая подготовка.
- Генетика.
- Экономика здоровья.
- Артериальная гипертензия.
- Липиды.
- Питание.
- Ожирение.
- Физическая активность.
- Психосоциальные факторы риска.
- Общественное здравоохранение/принципы здравоохранения.
- Легочная артериальная гипертензия.
- Другие факторы риска.

- Оценка риска.
- Курение.
- Социальное расхождение в патологии сердечно-сосудистой системы.
- Профилактика сердечного приступа.
- Внезапная сердечная смерть.
- Телемедицина.

11–13 мая 2016 г.
Нижний Новгород,
Россия

<http://www.cardiocongress.org/>

VII МЕЖДУНАРОДНЫЙ КОНГРЕСС «КАРДИОЛОГИЯ НА ПЕРЕКРЕСТКЕ НАУК»

Основные направления:

- Кардиология и смежные специальности (неврология, эндокринология, ревматология, гематология, нефрология, спортивная медицина и др.).
- Фундаментальные исследования в кардиологии.
- Новые подходы в диагностике и лечении сердечно-сосудистых заболеваний.
- Неинвазивные визуализирующие методики в кардиологии.
- Новые медицинские технологии в кардиологии.
- Интервенционная кардиология.
- Вопросы воспаления в кардиологии.
- Детская кардиология.
- Эпидемиология и профилактика сердечно-сосудистых заболеваний.
- Проблемы реабилитации кардиологических больных.
- Совершенствование организации кардиологической службы.

12–14 мая 2016 г.
Гданьск–Гдыня,
Польша

2-й ЕВРОПЕЙСКИЙ ФОРУМ ПО АРТЕРИАЛЬНОЙ ГИПЕРТЕНЗИИ (2nd EUROPEAN FORUM ON HYPERTENSION)

Основные научные направления форума:

- Новые механизмы.
- Прогресс в диагностике.
- Отчеты из международных обществ.
- Как улучшить контроль артериального давления и других сердечно-сосудистых факторов риска.
- Лечение гипертонии: проблемы и новые варианты.
- Специальная группа населения и связанные с гипертонией сопутствующие заболевания.

17–20 мая 2016 г.
Париж, Франция
<http://www.europocr.com/>

ЕЖЕГОДНЫЙ ЕВРОПЕЙСКИЙ КУРС РЕВАСКУЛЯРИЗАЦИИ–2016. ЛИДИРУЮЩЕЕ В МИРЕ НАПРАВЛЕНИЕ В ИНТЕРВЕНЦИОННОЙ МЕДИЦИНЕ (EURO PCR–2016, THE WORLD-LEADING COURSE IN INTERVENTIONAL MEDICINE)

Коронарные вмешательства:

- Чрескожное коронарное вмешательство при сложном поражении на уровне бифуркации: когда и почему необходимы два стента.
- Обучение T-стентированию и техника малой протрузии.
- Обучения принципу double-kissing crush.
- На уровне бифуркации коронарных артерий необходимо два стента: поэтапный подход при критическом состоянии или систематическое двойное стентирование.
- Физиология и визуализация беспричинных повреждений после первичного чрескожного коронарного вмешательства при инфаркте миокарда с подъемом сегмента ST.
- Первоначальное чрескожное коронарное вмешательство и многососудистые поражения: стратегии оптимально полной реваскуляризации.
- Все что необходимо знать об инфаркте миокарда с подъемом сегмента ST и многососудистых поражениях.
- Изучение инфаркта миокарда с подъемом сегмента ST: как лечить поражения при выявлении причины и нет.
- Желудочковые вспомогательные устройства для пациентов в критическом состоянии – роль медицинских сестер и смежных специалистов.

- Уязвимые для терапии атеросклеротические бляшки: определение будущих направлений.

Вмешательства при заболеваниях клапанов и сердечной недостаточности:

- Изучение принципов алкогольной абляции перегородки.
- Устройства для интервенционного лечения сердечной недостаточности.
- Специальные инновационные устройства для пациентов с декомпенсированной сердечной недостаточностью.
- Транскатетерная имплантация аортального клапана пациентов из группы низкого риска.
- Транскатетерная имплантация аортального клапана в клапане.
- Неотложная и длительная профилактика сердечного приступа у пациентов с транскатетерной имплантацией аортального клапана.

Вмешательства через периферический доступ:

- Чрескожное лечение аневризмы брюшной аорты.
- Подходы к лечению бифуркации аорты на уровне аорто-подвздошного сегмента. Поражения бедренно-подколенной артерии.
- Методики реваскуляризации при критической ишемии конечностей.

Вмешательства при артериальной гипертензии и сердечном приступе:

- Вмешательства при острой ишемической атаке.
- Индивидуальный подход в рутинной практике при артериальной гипертензии: обучение через практику.
- Критическая оценка приборов контроля артериального давления.
- Всемирный форум обмена опытом по вопросам катетерсвязанной почечной денервации: построение будущего на вашем опыте и для вас.

21–24 мая 2016 г.
Флоренция, Италия
<http://www.escardio.org/Congresses-&-Events/Upcoming-congresses/Heart-Failure/Heart-Failure>

СЕРДЕЧНАЯ НЕДОСТАТОЧНОСТЬ–2016. 3-й ВСЕМИРНЫЙ КОНГРЕСС ПО ОСТРОЙ СЕРДЕЧНОЙ НЕДОСТАТОЧНОСТИ ЕВРОПЕЙСКОГО ОБЩЕСТВА ПО КАРДИОЛОГИИ (3rd WORLD CONGRESS ON ACUTE HEART FAILURE 2016)

Программа конгресса:

Острая сердечная недостаточность

- Острая сердечная недостаточность (диагностика, патофизиология).
- Острая сердечная недостаточность (лечение).
- Острая сердечная недостаточность (другое).

Хроническая сердечная недостаточность

- Хроническая сердечная недостаточность (диагностика, патофизиология).
- Хроническая сердечная недостаточность (лечение).
- Хроническая сердечная недостаточность (другое).
- Диагностика сердечной недостаточности.
- Прогрессирующая сердечная недостаточность.
- Аритмии и их лечение.
- Фибрилляция предсердий.

Кардиомиопатия

- Гипертрофическая кардиомиопатия.
- Дилатационная кардиомиопатия.
- Кардиомиопатия (другие).
- Кардиомиопатия при артериальной гипертензии.
- Миокардиты.

Сопутствующие заболевания

- Рак и протиракковые препараты/кардиотооксичность/кахексия.
- Легкие (ХОБЛ).
- Кардиоренальный синдром.

- Печень.
- Скелетная мускулатура.
- Анемия и недостаток железа.
- Нарушения дыхания во сне.
- Сопутствующие заболевания (другие).
- Цитокины и воспаление.
- Порок клапанов сердца (диагностика, ведение и оперативное лечение).

Устройства/КРТ /ИКД

- Кардиоресинхронизирующая терапия.
- Имплантируемый кардиовертер-дефибриллятор.
- Телемедицина и дистанционное наблюдение пациентов.
- Вспомогательные устройства.
- Другие приборы.

Хирургия сердца

- Программы контроля заболевания.
- Диуретики и инфузионная терапия.
- Лекарственная терапия, другое.
- Бета-блокаторы.
- Антагонисты ренин-ангиотензин-альдостероновой системы.
- Гемодинамика/коронарное и периферическое кровообращение.
- Гормоны/нейрогуморальное регулирование.
- Метаболизм/сахарный диабет/ожирение.

Визуализация сердечной недостаточности

- МРТ, ядерная кардиология, КТ, другие.
- Эхокардиография.

Биомаркеры

- Биомаркеры (натрийуретический пептиды).
- Биомаркеры (воспаление и окислительный стресс).
- Биомаркеры (прогноз).
- Биомаркеры (другое).

Уход за больными

- Исследования популяции/эпидемиология.
- Психосоциальные/этические принципы/обучение.
- Нагрузочные пробы и физическая подготовка.
- Прогноз.
- Патофизиология.
- Легочная гипертензия.
- Функция правого желудочка.
- Функция левого желудочка.
- Артериальная гипертензия/гипертрофия левого желудочка/почечная денервация.
- СНсСВ – сердечная недостаточность с сохраненным сердечным выбросом.
- Модели животных и проведение эксперимента.
- Клеточная биология.
- Клеточная сигнализация.
- Генная и клеточная терапия.
- Ишемия/реперфузия/режим до/после.
- Молекулярная биология/генетика.
- Сосудистая биология

**4–7 июня 2016 г.
Мехико, Мексика**

<http://www.world-heart-federation.org/what-we-do/congresses/world-congress-of-cardiology-cardiovascular-health-2016/>

**МИРОВОЙ КОНГРЕСС ПО КАРДИОЛОГИИ И СЕРДЕЧНО-СОСУДИСТОМУ ЗДОРОВЬЮ–2016
(WORLD CONGRESS OF CARDIOLOGY & CARDIOVASCULAR HEALTH 2016)**

Научная программа WCC 2016

Всесторонняя научная программа разработана программным комитетом конгресса под руководством четырех сопредседателей: Эрика Александерсона (Erick Alexánder) (Мексика), Деборы Чен (Deborah Chen) (Ямайка), Джагата Нарулы (Jagat Narula) (США) и Дэвида Вуда (David Wood) (Великобритания) при поддержке руководителей тем:

- Всемирное здравоохранение /политическая поддержка.
- Кардиология в Латинской Америке.
- Ишемическая болезнь сердца.
- Аритмии.
- Визуализация и технологии.
- Сердечная недостаточность.
- Профилактическая кардиология.
- Другие кардиологические заболевания, в том числе ревматизм и болезнь Шагаса.
- Эпидемиология/общественное здоровье/системы здравоохранения.

Официальным языком WCC является английский, некоторые заседания будут проводиться на испанском и/или переводиться.

Правила для авторов

журнала «Кардиология: новости, мнения, обучение»

При написании статьи следует соблюдать правила построения научной публикации и придерживаться требований научного стиля речи. Основные признаки научного стиля – **объективность, логичность, точность**.

■ Текстовый материал представляется в электронном виде: текстовый редактор Microsoft Word, шрифт Times New Roman, 12 кегль, 1,5 интервал.

■ Объем оригинальной статьи не должен превышать 8–10 печатных страниц, а обзорной – 12–15 печатных страниц.

На титульной странице указывается название статьи (на русском и английском языках). Не допускается употребление сокращений в названии статьи; название должно отражать содержание статьи.

Данные о каждом авторе статьи (на русском и английском языках):

- ФИО (инициалы полностью расшифровать);
- ученая степень, звание;
- место работы, должность;
- полное название учреждения, на базе которого выполнена работа (вуз, кафедра, больница);
- контактный номер телефона;
- E-mail.

Необходимо полностью указать фамилию, имя и отчество, телефон и e-mail автора, с которым можно вести переговоры и переписку по поводу представленного в редакцию материала.

■ Статья должна содержать **резюме** (объем – 1 печатная страница) **на русском и английском языках**, включающем цели и задачи, а также краткое описание проведенного исследования (результаты) и выводы. Объем резюме не должен превышать 300 слов.

■ В статье **на русском и английском языках** должны быть указаны **ключевые слова** (необходимы для поисковых систем и классификации статей по темам).

■ Оригинальная статья должна включать следующие разделы:

► **Введение:** с обоснованием актуальности рассматриваемого вопроса, а также должен быть приведен краткий обзор литературы, подтверждающий отсутствие решения данной задачи.

► **Основная часть:**

- **Цель исследования.**
- **Материал и методы:** постановка задачи, описание путей и методов решения поставленной научной задачи (в том числе используемые статистические методики).
- **Результаты:** описание полученных данных.
- **Обсуждение.**

• **Заключение/Выводы:** кратко подводятся итоги научного исследования; содержит нумерованные выводы, кратко формулирующие основные научные результаты статьи как установленные авторами зависимости (связи) между параметрами объекта исследования. Выводы должны логически соответствовать поставленным в начале статьи целям и задачам.

■ **Иллюстрации** (графики, диаграммы, рисунки, фотографии) представляются отдельным файлом в формате tiff, eps, jpeg; текст-подпись с соответствующей нумерацией в тексте статьи. Размер изображения в представляемом файле должен быть равен его окончательному физическому размеру (в миллиметрах), разрешением 300 dpi.

■ **Таблицы** должны быть сделаны в формат Word и содержать только необходимые данные – обобщенные и статистически обработанные материалы без дублирования приводимых данных в тексте.

■ **При описании лекарственных препаратов** указываются международное непатентованное наименование (МНН) и тщательно выверенные дозировки.

■ Библиографические ссылки (**Список литературы**) в тексте статьи даются цифрами в квадратных скобках в соответствии с приставленным списком литературы, в котором авторы перечисляются по мере цитирования в тексте статьи. В списке цитируемой литературы указываются фамилия и инициалы автора, название журнала, год, номер, ссылка на конкретные страницы. В список литературы не включаются неопубликованные работы. При цитировании электронных материалов необходима ссылка на соответствующие интернет-ресурсы – электронные документы, базы данных, порталы, сайты, веб-страницы и т.д. В оригинальной статье рекомендуется использовать не более 20 достоверных источников литературы. В обзорной статье – не более 50 источников литературы. Цитируемые **источники должны быть преимущественно опубликованы в течение последних 10 лет, за исключением фундаментальных работ**.

■ Для публикации статей в научных периодических изданиях, входящих в международные базы данных, авторы должны предоставлять 2 списка литературы: традиционный (**Литература**) – все публикации на родном языке (русские слова – кириллицей, иностранные – латиницей) и **References** – описание русскоязычных источников латиницей [фамилии авторов, названия источников публикаций и названия издательств транслитерируются, названия самих работ (книга, статья, диссертация) переводятся на английский язык].

Приводим образцы библиографических списков.

ЛИТЕРАТУРА (и на русском, и на иностранном языке)
(по: ГОСТ Р 7.0.5 2008)

Журнал:

Баев О.Р. Эффективность и переносимость препаратов железа в профилактике и лечении анемии у беременных // Акуш. и гин. 2012. № 8. С. 78–83.

Cerezo A., Costan G., Gonzale A. et al. Severe esophagitis due to overdose of iron tablets // Gastroenterol. Hepatol. 2008. Vol. 31, N 8. P. 551–552.

Книга:

Стуклов Н.И., Козинец Г.И., Леваков С.А., Огурцов П.П. Анемии при гинекологических и онкогинекологических заболеваниях. М.: МИА, 2013. 220 с.

Материалы конгресса:

Винокурова С.А., Горшкова Н.Н., Крючков М.И. Трансфузиологическое обеспечение компонентами крови операций реваascularизации миокарда // Материалы науч.-практ. конф. «Актуальные вопросы экстракорпоральной терапии». М., 2007. С. 112–113.

Диссертация:

Бабаев М.А. Синдром полиорганной недостаточности после сердечно-сосудистых операций в условиях искусственного кровообращения : Автореф. дис. ... д-ра мед. наук. М., 2011.

REFERENCES (на английском языке) (по: NLM – National Library of Medicine)

Журнал:

Baev O.R. Efficacy and tolerability of iron supplementation in the prevention and treatment of anemia in pregnant. Akusherstvo i ginekologiya [Obstetrics and Gynecology]. 2012; Vol. 8: 78–83. (in Russian)

Cerezo A., Costan G., Gonzale A., et al. Severe esophagitis due to overdose of iron tablets. Gastroenterol Hepatol. 2008; Vol. 31 (8): 551–2.

Книга:

Stuklov N.I., Kozinets G.I., Levakov S.A., Ogurtsov P.P. Anemia, gynecological diseases and gynecological cancer. Moscow: Meditsina, 2013: 220 p. (in Russian)

Материалы конгресса:

Vinokurova S.A., Gorshkova N.N., Kryuchkov M.I. Transfusions of blood components to ensure the operations of myocardial revascularization. Materialy nauchno-prakticheskoy konferentsii "Aktual'nye voprosy ekstrakorporal'noy terapii [Proceedings of the scientific-practical conference "Actual problems of extracorporeal therapy"]. Moscow, 2007: 112–3. (in Russian)

Диссертация:

Aganesov A.G. Surgical treatment of complicated trauma of the lower thoracic and lumbar spine: Diss. Moscow, 1983: 96–9. (in Russian)

Обращаем внимание: при транслитерации необходимой информации используйте сайт <http://translit.net>, раздел BGN.

■ Как я могу подать свою статью?

Все статьи необходимо подавать в электронном виде на адрес электронной почты журнала: myahar@geotar.ru.

■ Конфликт интересов, источники финансирования

Авторам необходимо отразить конфликт интересов (если он существует), который у них возник при подготовке статьи. То же самое касается любых источников финансирования (гранты и т.д.).

■ Благодарности

Лица, не являющиеся авторами статьи, но принимавшие участие в оказании медицинской помощи пациентам или оказывавшие помощь в технической подготовке рукописи, могут быть перечислены в конце статьи.

■ Сопроводительное письмо

Статья, направленная в редакцию, должна иметь сопроводительное письмо, которое подается отдельным файлом. Ниже дан пример его написания.

Сопроводительное письмо

(журнал «Кардиология: новости, мнения, обучение»)

Название статьи «.....»

Авторы (полностью имя, отчество, фамилия).....

Автор, ответственный за переписку с редактором:

ФИО (полностью):

Подробный адрес:

Телефон/факс:

E-mail:

Настоящим автор(ы) подтверждает(ют), что:

- Представленная на рассмотрение редколлегии статья ранее не была опубликована или не находится на рассмотрении в других научных журналах.
- Все содержание данной работы известно всем соавторам и они выразили свое согласие на ее публикацию.
- При отправке рукописи для публикации в журнале «Кардиология: новости, мнения, обучение» вместе с иллюстрациями и таблицами автор(ы) согласен(ы) бесплатно передать авторское право издателю, допускающее публикацию и распространение материалов, во всех доступных формах и сферах эксплуатации, без ограничения территории распространения и языка публикации (при условии, что данный материал принят для публикации). В то же время автор(ы) подтверждает(ют), что данная работа не будет опубликована где бы то ни было ни на одном языке без предварительного получения письменного разрешения владельца авторских прав, т.е. издателя.
- В случае одобрения статьи автор(ы) согласны на внесение необходимых редакторских правок, если таковые потребуются.
- Авторы отразили все источники финансирования представленной работы, а также имеющийся конфликт интересов, включая гранты, гонорары за лекции и консультации и другие возможные формы.

- Статья была подготовлена в соответствии с «Требованиями для публикации в журнале “Кардиология: новости, мнения, обучение”».
- Протокол исследования был одобрен локальным этическим комитетом.
- Пациенты, включенные в исследование, давали на то письменное (устное) информированное согласие. Дата/Подпись (с расшифровкой)

■ Рецензирование

Каждый научный материал (статья), направленный в наш журнал, будет подвергаться экспертной оценке не менее чем двух независимых рецензентов, а также главным редактором или его заместителем. После получения положительной рецензии принятые к публикации могут редактироваться и со-

кращаться (при необходимости); авторам (по e-mail) будет предоставлена отредактированная версия статьи (верстка) для одобрения перед публикацией.

■ Статья после рецензирования

Перед подачей финального варианта научной статьи учитывайте, пожалуйста, ВСЕ комментарии рецензентов. Вместе с текстом окончательного варианта статьи необходимо представить отдельным файлом таблицу, где в левом столбце будут представлены замечания рецензентов, а в правом – отражены Ваши исправления или комментарии.

Статьи, оформленные не по данным правилам, к рассмотрению не принимаются и авторам не возвращаются.

Плата за публикации рукописей не взимается.

Правила подачи клинических случаев

В данном документе представлено подробное руководство о том, как оформить ваше сообщение о клиническом случае. Это важная информация, включающая типы сообщений о клинических случаях, в рассмотрении которых мы заинтересованы, а также подробная информация о согласии пациентов, о подготовке подачи вашей статьи и т.д.

Используйте правильный шаблон Word

Для того чтобы случай был опубликован в формате, позволяющем легкой найти и прочесть его описание, мы требуем, чтобы все авторы при подаче сообщений о клинических случаях использовали предложенный нами шаблон Word (см. ниже). Текстовый материал представляется в электронном виде: шрифт Times New Roman, 12 кегль, 1,5 интервал. Объем клинического случая не должен превышать 4–6 печатных страниц.

Все ли авторы (максимальное допустимое количество – 6) одобрили подачу статьи? Получили ли вы согласие пациента?

Перед подачей клинического случая в журнал «Кардиология: новости, мнения, обучение» если в тексте указаны: полное ФИО, паспортные данные и другая конфиденциальная информация о пациенте, а также размещены его

фотографии, на которых можно узнать пациента (лицо не закрыто черным прямоугольником и т.д.), – необходимо предоставить информированное согласие пациента или его опекуна на публикацию таких данных. В других случаях этого не требуется (пример: *пациент Д., 19 лет*).

Является ли ваша статья оригинальной?

Каждая статья при подаче проходит проверку на антиплагиат. Любые статьи, содержание которых крайне примитивно совпадает с другими публикациями, будут автоматически отклоняться без права подачи апелляции. Не копируйте абзацы из других источников.

Как я могу подать мою статью?

Все статьи необходимо подавать в электронном виде на адрес электронной почты журнала myahar@geotar.ru.

Вы ответили на все комментарии рецензентов (после рецензирования)?

Перед подачей пересмотренной статьи учитывайте, пожалуйста, все комментарии рецензентов. Вместе с текстом пересмотренной статьи представьте, пожалуйста, отдельным файлом таблицу, где в левом столбце будут представлены замечания рецензентов, а в правом отражены ваши исправления или комментарии.

Шаблон для подачи полнотекстовых сообщений о клинических случаях

Название случая. Не включайте в название слова «сообщение о клиническом случае».

Краткий обзор. До 150 слов, резюмирующих случай. Нам необходимо, чтобы случай вызывал интерес, – сделайте акцент на обучающих моментах.

Обоснование. Почему вы считаете, что этот случай важен, почему вы написали о нем?

Презентация случая. Представление характеристик пациента, медицинского/социального/семейного анамнеза.

Исследования. Если это применимо.

Все исследования, являющиеся ключевыми для принятия решений, касающихся оказания помощи пациентам, должны обсуждаться в полном объеме.

Для иллюстрации вашей точки зрения подберите соответствующие изображения (с сохранением конфиденциальности пациента).

Дифференциальный диагноз. Если это применимо.

Не перечисляйте все диагнозы, пожалуйста. Сосредоточьтесь на том, как вы пришли к окончательному диагнозу.

Лечение. Если это применимо.

Включая медикаментозное и немедикаментозное лечение.

Исход и последующее наблюдение. Если есть возможность, всегда включайте данные последующего наблюдения – это предоставит читателю четкое понимание исхода.

Необходимо определить период последующего наблюдения.

Укажите, пожалуйста, если пациент умер, даже если его смерть не была непосредственно связана с вашим случаем.

Обсуждение. Включите очень краткий обзор данных.

Краткий обзор значимых клинических руководств, если это уместно.

Пришлось ли вам сделать исключение?

Пришлось ли вам адаптировать руководство к ситуации?

Обучающие моменты/ключевые моменты, которые можно взять на вооружение. Тезисы из 3–5 пунктов – это поле, требующее обязательного заполнения.

Это наиболее важная часть случая – что, на ваш взгляд, стоит запомнить читателям, чтобы потом использовать при оказании помощи своим пациентам.

Список литературы (не более 10 источников).

Рисунки. Не следует вставлять в данный документ рисунки, фотографии, таблицы. Рисунки представляются отдельным файлом в формате tiff, eps, psd; текст-подпись с соответствующей нумерацией – в тексте статьи. Размер изображения в представляемом файле должен быть равен его окончательному физическому размеру в миллиметрах (на ширину 1 колонки – 84 мм, на ширину страницы – 175 мм) с разрешением 300 dpi.

Мы не ограничиваем количество иллюстраций, но вы должны выбрать только те, которые иллюстрируют ваш случай наиболее эффективно.

Мы приветствуем цветные изображения.

Сохраните, пожалуйста, ваш шаблон в следующем формате:

Фамилия автора для переписки и дата подачи, например, «Иванов_Сентябрь_2014.doc».

Общие рекомендации

Наиболее сложная проблема, с которой редакция сталкивается при отборе рукописей, – это плохой язык изложения или грамматика. Очень досадно отклонять статьи в связи с их некачественным написанием, в то время как информация, которую они содержат, является важной. Язык изложения является отражением авторов, их учреждения и журнала; презентация и стиль неизбежно оказывают значительное влияние на восприятие подготовки любого случая.

- Прочтите презентацию случая, который вы собираетесь опубликовать, еще раз самостоятельно. Отражает ли он естественный ход событий? Имеется ли логичное объяснение всех принятых решений?
- Не бойтесь писать об осложнениях. Они универсальны, а обучение на основе опыта других является ключевым в медицине. Обсудите их со всей тщательностью и ясностью, так, чтобы все результаты и решения по оказанию помощи пациентам были очевидны. Читатели не имеют цели одобрить или осудить опубликованный случай, но они должны иметь возможность понять смысл изложенной истории. Обсуждение подводных камней – это самый существенный вклад в обучение на основе сообщений о клинических случаях:
- необычные проявления распространенных случаев;
- неоднозначные результаты;
- неопределенности в показаниях к терапии;
- проблемы, возникающие при ведении пациентов;
- промахи.

Ответы на клиническую задачу по эхокардиографии

На вопрос 1 правильный ответ – 3;
на вопрос 2 правильный ответ – 3.

Объяснение

При чреспищеводном исследовании у пациента выявлен дефект межпредсердной перегородки в области венозного синуса (рис. 1, 2).

Цель данного клинического случая – показать, что при трансторакальном эхокардиографическом исследовании дефекты межпредсердной перегородки в зоне коронарного синуса могут не выявляться. Однако такие признаки, как систолический шум над легочной арте-

рией, блокада правой ножки пучка Гиса, дилатация правых камер сердца и признаки объемной перегрузки правого желудочка, позволяют заподозрить дефект межпредсердной перегородки, несмотря на отсутствие дефектов перегородки при трансторакальном эхокардиографическом исследовании. Методом выбора для диагностики дефектов межпредсердной перегородки в зоне коронарного синуса является чреспищеводное исследование.

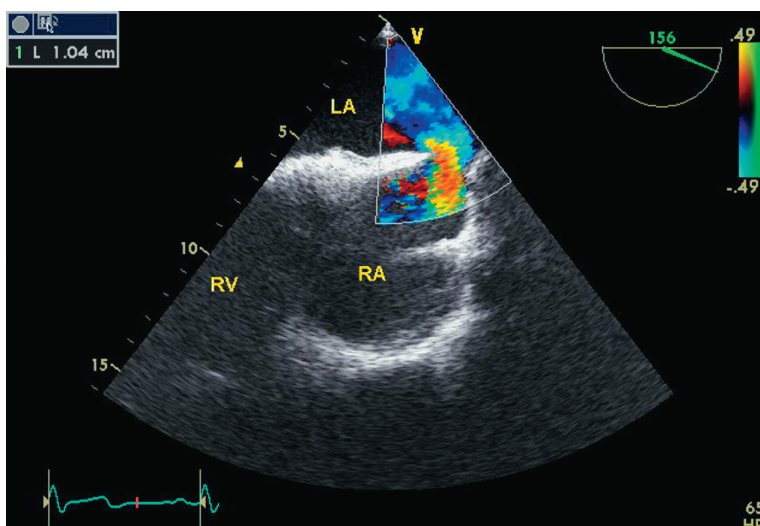


Рис. 1. Чреспищеводное исследование в режиме цветового доплеровского картирования. Отчетливо визуализируется поток шунтирования крови из левого предсердия в правое через дефект межпредсердной перегородки в области венозного синуса. Диаметр дефекта около 1 см.

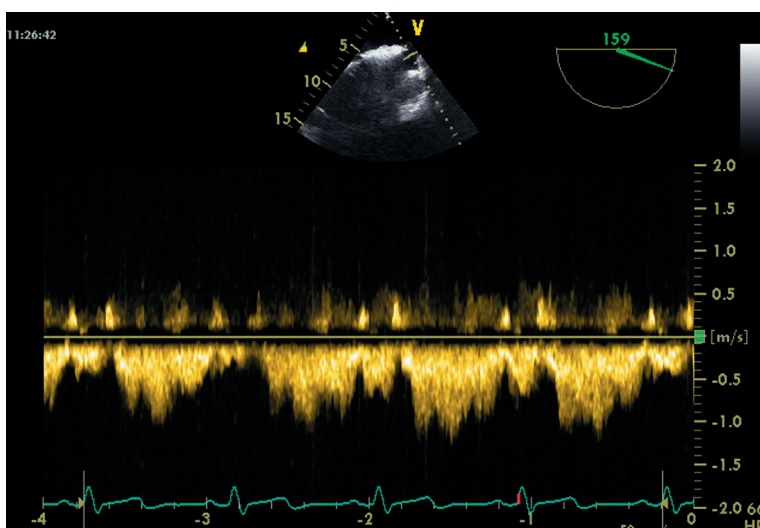



Рис. 2. Чреспищеводное исследование в режиме импульсно-волнового доплера через дефект межпредсердной перегородки. Отчетливо визуализируется систолический поток шунтирования крови из левого предсердия в правое.



ВШОУЗ

ВЫСШАЯ ШКОЛА
ОРГАНИЗАЦИИ И УПРАВЛЕНИЯ
ЗДРАВООХРАНЕНИЕМ



ВЫСШАЯ ШКОЛА ОРГАНИЗАЦИИ И УПРАВЛЕНИЯ ЗДРАВООХРАНЕНИЕМ

www.vshouz.ru
+7 (495) 921 39 07