

**КОЛИЧЕСТВЕННЫЕ МЕТОДЫ АНАЛИЗА В СТРЕСС-ЭХОКАРДИОГРАФИИ**

Бобров А. Л., Бобров Л. Л.

В статье обсуждаются различные методы количественного эхокардиографического анализа, применяемые в ходе стресс-тестирования. Дана краткая характеристика каждого метода, особенности применения, достоинства и недостатки. Особо отмечены методики, рекомендуемые профессиональным сообществом к рутинному использованию при проведении стресс-эхокардиографии. Практическое применение описанных методов даёт возможность количественной оценки выраженности нарушения сократимости и расслабления миокарда, выявления миокардиальной слабости и ранних признаков сердечной недостаточности, расчёта коронарного резерва, определения функционального состояния клапанного аппарата сердца.

Российский кардиологический журнал 2014, 2 (106): 96-103

**Ключевые слова:** стресс-эхокардиография, количественный анализ, ишемическая болезнь сердца.

ФГКВУ ВПО — Военно-медицинская академия им. С. М. Кирова МО РФ, Санкт-Петербург, Россия.

Бобров А. Л.\* — старший преподаватель кафедры пропедевтики внутренних болезней, Бобров Л. Л. — профессор кафедры военно-полевой терапии.

\*Автор, ответственный за переписку (Corresponding author): andreybobrov@me.com

ИБС — ишемическая болезнь сердца, ЛЖ — левый желудочек, ЧСС — частота сердечных сокращений, СВ — сердечный выброс, ВИВР — время изоволюмического расслабления, МНУП — мозговой натрий-уретический пептид.

Рукопись получена 17.09.2013

Рецензия получена 23.09.2013

Принята к публикации 30.09.2013

**QUANTITATIVE ANALYTICAL METHODS IN STRESS ECHOCARDIOGRAPHY**

Bobrov A. L., Bobrov L. L.

The paper discusses various methods of quantitative analysis used in stress echocardiography (EchoCG). For each method, its key characteristics, specifics of applications, strengths, and weaknesses are described. The emphasis is on the methods widely recommended by the professional community for routine use in stress EchoCG. The application of these methods provides an opportunity to qualitatively assess the degree of myocardial contractility and relaxation disturbances, to identify early signs of heart failure, to calculate coronary flow reserve, and to assess the status of cardiac valves.

Russ J Cardiol 2014, 2 (106): 96-103

**Key words:** stress echocardiography, quantitative analysis, coronary heart disease.

S. M. Kirov Military Medical Academy, St. Petersburg, Russia.

Любой диагностический метод по мере своего становления проходит этапы от изобретения и первого испытания в медицине, развития в клинических исследованиях, распространения путём практического внедрения к своему совершенствованию и стандартизации практического применения. Общепринятый метод становится актуальной технологией, устаревший выходит из практического использования, а не получивший признания профессионалов забывается [1, 2]. В стресс-эхокардиографии общепринятой методикой анализа с 1979 г и до настоящего времени остаётся сравнительный анализ двухмерных серошкальных видеофрагментов (кинопетель) стандартных эхокардиографических позиций. Появление зон нарушений локальной сократимости миокарда в ходе сопоставления разных временных фрагментов идентичных позиций свидетельствует о появлении преходящей ишемии миокарда на фоне обструктивного поражения коронарного русла. В 90-х годах прошлого столетия для повышения качества диагностики в стресс-эхокардиографии стали использоваться технологии тканевой гармоник и использования внутривенных ультразвуковых контрастов. Качественный анализ сократимости миокарда без применения количественных методик оставался

стандартом диагностики в стресс-эхокардиографии до настоящего времени [2].

Стремление повысить точность диагностики, улучшить параметры чувствительности и специфичности метода заставляет искать новые подходы к совершенствованию метода стресс-эхокардиографии, вырабатывать количественные подходы к анализу функции сердца. В последнее десятилетие начинают использоваться технологии оценки коронарного кровотока и его резерва, расчёта параметров тканевой миокардиальной доплерографии, анализа тканевого следа, другие методы количественного анализа сократимости и расслабления миокарда [3–5].

Действующие в настоящее время рекомендации Американского общества эхокардиографистов (ASE, 2007) по применению стресс-эхокардиографии указывают на необходимость одобрения и стандартизации широкого использования количественных методов анализа [1]. Аналогичные рекомендации Европейской ассоциации эхокардиографистов (EAE, 2008) констатируют, что оценка локальной сократимости и перфузии (или резерва коронарного кровотока) являются высокоточными методами выявления и топической диагностики ишемической болезни сердца (ИБС), признавая, в то же время, что ни одна

Классификация методов количественного анализа в стресс-эхокардиографии

Группы методов	Методы количественного анализа
анализ сократимости (систолической функции) миокарда	- индекс локальной сократимости, - динамика фракции выброса (2D и 3D), - миокардиальная доплерография, - анализ тканевого следа, - мониторингирование сердечного выброса, - скручивание.
анализ расслабления (диастолической функции) миокарда	- ультразвуковые лёгочные "кометы", - динамика диастолической функции, - миокардиальная доплерография, - мониторингирование времени изоволюмического расслабления, - давление в лёгочной артерии, - скручивание.
оценка перфузии миокарда	- резерв коронарного кровотока.
оценка функции клапанов сердца	- давление в лёгочной артерии, - динамика фракции выброса, - динамика ударного объёма, - динамика размера расчётного отверстия аортального клапана.

новая технология не рекомендована к рутинному применению за исключением использования эхо-контрастов, улучшающих визуализацию эндокарда левого желудочка [6].

Все методы количественного анализа можно группировать по следующим позициям: анализ сократимости и расслабления миокарда, оценка перфузии миокарда и функции клапанов сердца (табл. 1).

#### Анализ систолической функции миокарда

Оценка индекса локальной сократимости миокарда является полуколичественной методикой, основанной на подсчёте суммы баллов по сегментам желудочка. Сегментам с нормальной сократимостью присваивается 1 балл, гипокинетичным сегментам — 2 балла, akinетичным — 3 балла, дискинетичным — 4 балла. Сумма баллов делится на число оцененных сегментов. Полученное отношение соответствует индексу локальной сократимости. В левом желудочке (ЛЖ) выделяют 17 сегментов: 6 базальных, 6 срединных и 5 верхушечных. Оцениваются следующие миокардиальные области: передняя, септальная, нижняя, боковая, передне-перегородочная и задняя. В передне-перегородочной и задней областях выделяются по 2 сегмента (базальный и срединный), в оставшихся — по 3 сегмента (базальный, срединный и верхушечный). Отдельно выделяется центральный верхушечный сегмент соответствующий верхушке сердца. Параметр прост и быстр в использовании, интегрирован в программное обеспечение большинства эхокардиографов. Ряд авторов предлагают рассчитывать индекс локальной сократимости правого желудочка. Учитывается лишь локальная сократимость его свободной стенки, разделенной на 4 области: латеральную, переднюю, нижнюю и область выносящего тракта левого желудочка. Подсчёт

индекса производится по вышеописанному принципу [7].

Расчёт индекса локальной сократимости позволяет интегрально оценивать состояние локальной систолической функции в динамике течения заболевания. Однако невысокая воспроизводимость результатов исследования ограничивает массовость применения параметра. Анализ 150 добутаминовых тестов, проведённых в 5 лабораториях мира показал, что стресс-эхокардиограммы с наилучшей визуализацией ЛЖ обладают 100%-й межисследовательской воспроизводимостью; у протоколов с наихудшей визуализацией этот параметр равнялся лишь 43%. Аналогичные данные получены и в отношении выраженности нарушений локальной сократимости ЛЖ: дискинетичные сегменты одинаково хорошо выявлялись всеми исследователями, а воспроизводимость выявления гипокинетичных сегментов составила лишь 23% [8].

Недостатка низкой воспроизводимости лишён расчёт динамики фракции выброса ЛЖ. Наилучшие результаты воспроизводимости регистрируются для трёхмерных методов моделирования геометрии желудочков, расчёта объёмов и фракции изгнания. Параметр прост для понимания клиницистами. Его величина прямо указывает на состояние глобальной систолической функции миокарда в состоянии покоя и на фоне стресс-теста. Оценка показателя в динамике позволяет оценить эффективность лечебных мероприятий. Считается, что у лиц без признаков преходящей ишемии миокарда во время тестов с физической и фармакологической нагрузкой величина фракции выброса не должна уменьшаться, а у молодых лиц параметр должен увеличиваться. Необходимо помнить о возможном влиянии на параметр гиперкинеза здоровых сегментов при нарушении локальной сократимости верхушечных сегмен-

тов из-за небольшого их влияния на величину ударного объёма ЛЖ [2].

Методы тканевой (миокардиальной) доплерографии прочно вошли в практику эхокардиографического исследования. Оценка состояния диастолической функции желудочков сердца трудна без расчёта пиковых скоростей раннего диастолического движения атрио-вентрикулярных колец [7]. Дополнительные данные о состоянии глобальной и региональной сократительной функции дают пиковые величины систолических скоростей миокардиальных сегментов. Оценка этих параметров на высоте стресс-теста позволяет судить о степени прироста сократимости, а в случае возникновения ишемии — о выраженности её проявлений [3]. Исследование, проведённое на 300 обследуемых без признаков преходящей ишемии миокарда, показало, что минимальные тканевые продольные систолические скорости на высоте добутаминового теста должны быть не меньше 7 см/с для септального, нижнего и передне-перегородочного базальных сегментов; 6 см/с — для латерального, переднего и заднего базальных; 5 см/с — для септального, нижнего и передне-перегородочного срединных; 4 см/с — для латерального, переднего и заднего срединных. Регистрация меньших скоростей на высоте добутаминового теста в указанных сегментах, вероятно, является количественным признаком нарушения локальной сократимости [9]. Дальнейшее развитие метода тканевой доплерографии позволило изучить систолическую деформацию миокарда (strain) и скорость её изменения (strain rate) по отношению к его начальной форме во время диастолы. Это позволило оценивать невидимые глазу продольные смещения миокардиальных сегментов [10]. По данным R. Fathi et al., применение миокардиальной доплерографии повышает точность диагностики преходящей ишемии миокарда при помощи стресс-эхокардиографии. У новичков показатель повышается с 68% при применении стандартного анализа серо-шкальных клипов до 77% при дополнительном изучении данных тканевой доплерографии. Опытные эхокардиографисты повышают показатель точности с 71% до 77%. Однако применение миокардиальной доплерографии экспертами в области стресс-эхокардиографии не меняет показатель точности диагностики — он остаётся на уровне 88% [11].

Тканевая доплерография обладает некоторыми недостатками. Технология зависит от угла сканирования, поэтому в апикальных позициях возможна оценка только продольного смещения миокарда, а в парастернальной позиции длинной оси желудка — только радиальное смещение. Большинство исследователей предпочитают не оценивать продольные систолические скорости апикальных сегментов из-за их низких значений. Необходимо учитывать возможность выявления нормальных значений пико-

вых систолических и диастолических сегментарных скоростей в зоне преходящей ишемии миокарда благодаря эффекту “подтягивания” за счёт нормальной или повышенной сократимости соседних неишемизированных сегментов. Особенности использования импульсно-волновой доплерографии могут увеличивать необходимое время на запись минимально необходимых серошкальных клипов и дополнительных тканевых доплерограмм в покое и сразу после прекращения теста, что ограничивает возможность применения метода [11].

Части недостатков тканевой доплерографии лишена методика анализа тканевого следа (tissue tracking imaging, 2D-Strain). В основе её лежит анализ смещения серошкальных пикселей и расчёт степени и скорости их смещения (strain, strain rate) относительно друг друга. Методика лишена недостатков, связанных с углом сканирования [12]. Технология учитывает все виды деформации: продольную, радиальную (поперечную) и циркулярную (поворот и скручивание). Методика позволяет оценивать не только степень смещения сегментов в пространстве, но и невидимую глазу степень укорочения сегментов миокарда. Она применима ко всем сегментам миокарда, включая апикальные, не зависит от эффекта “подтягивания” поражённых сегментов здоровыми. Немаловажным её преимуществом является ускорение (в сравнении с тканевой доплерографией) записи необходимых изображений. Анализ тканевого следа не лишён недостатков. Результат зависит от качества серошкального изображения. Частота смены кадров должна быть не менее 55–60 в секунду, что требует ограничения глубины и размера сектора сканирования. Значения параметров strain и strain rate, полученные методом анализа тканевого следа, могут несколько отличаться от рассчитанных методом тканевой доплерографии [13].

Наиболее популярным параметром, изучаемым методикой анализа тканевого следа, является оценка степени продольной, поперечной (радиальной) и циркулярной деформации (strain) миокарда. Считается, что нормальная степень систолического продольного укорочения миокарда колеблется от 18% до 10%, уменьшаясь от верхушечных отделов к базальным. Минимальная степень радиального укорочения сегментов в базальных, срединных и верхушечных отделах в норме примерно одинакова — более 18%. Норма циркулярного укорочения срединных сегментов — более 15% [14]. Методика позволяет также оценивать степень поворота сегментов вокруг оси ЛЖ и величину скручивания базальных отделов по отношению к апикальным. В норме базальные отделы в систолу поворачиваются при взгляде со стороны верхушки по часовой стрелке на 5–10%. Апикальные сегменты поворачиваются в противоположную сторону на 10–15%. Разница между средним поворотом

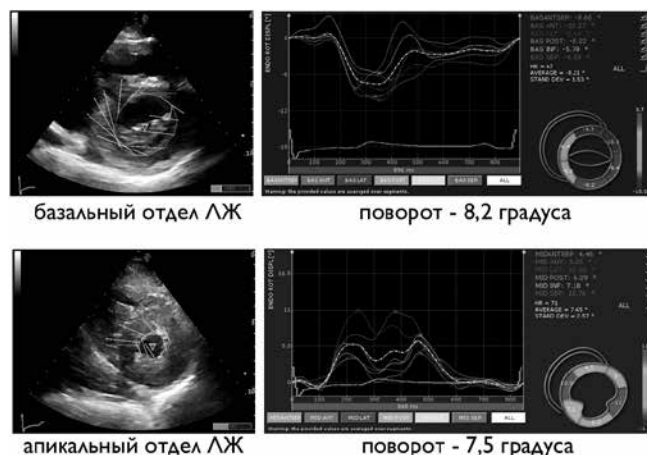сегментов базальных и апикальных отделов определяется как величина скручивания миокарда (рис. 1). В норме она составляет 10–20% [15].

Отсутствие преходящей ишемии миокарда на высоте стресс-теста подтверждается увеличением степени систолического укорочения сегментов в продольном и радиальном направлениях. Посегментная оценка динамики пикового укорочения (strain) сегмента позволяет проводить топическую диагностику вероятностного поражения коронарного русла (рис. 2). Снижение сократимости и укорочения апикальных сегментов на высоте стресс-теста при сопутствующем росте сократимости базальных сегментов может не повлиять на значения интегрального показателя сократимости. Уменьшение степени систолического скручивания на высоте стресс-теста может служить признаком ишемии миокарда [16]. Однако, следует учитывать высокие технические требования к получению данных: необходимы анатомически точные поперечные срезы в базальной и апикальной областях в покое и на высоте теста или применение апикальной трёхмерной эхокардиографии в реальном времени [13].

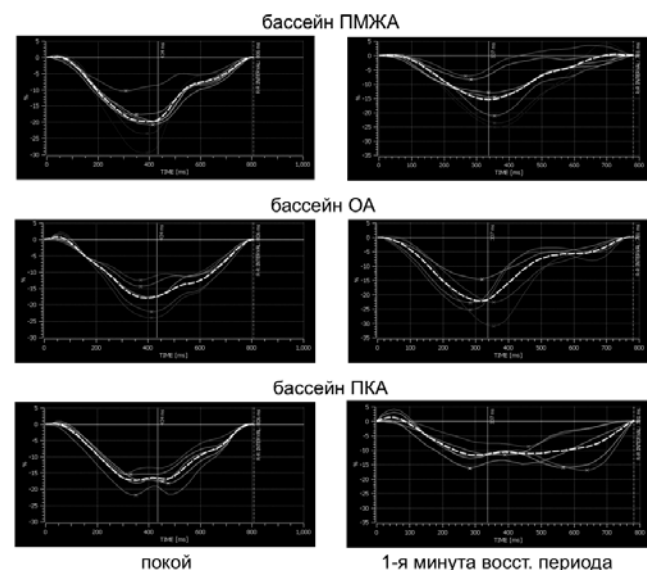
Strain-анализ повышает качество диагностики преходящей ишемии миокарда. По данным J. Voigt et al., у исследователей-новичков чувствительность метода увеличивается с 47 до 73%, а специфичность тестирования сохраняется на уровне 59%. Применение strain-анализа врачами-экспертами повышает чувствительность стресс-эхокардиографии с 81% до 86%, а специфичность — с 82% до 89% [17]. Использование метода облегчает анализ сократимости при исходной диссинхронии миокарда, затрудняющей визуальную оценку серошального изображения.

Оценка сократительного резерва миокарда возможна при мониторинговании сердечного выброса в ходе нагрузочного теста. В норме сердечный выброс имеет монофазную динамику, возрастая весь период тестирования до наибольших значений при субмаксимальной частоты сердечных сокращений (ЧСС). При сократительной дисфункции динамика сердечного выброса носит двухфазный характер. Достигнув в определённый момент теста своего максимума, показатель в дальнейшем, несмотря на продолжающийся рост ЧСС, начинает снижаться [18].

Оценка динамики сердечного выброса осуществляется путём доплерографии потока крови в восходящей дуге аорты или в выносящем тракте ЛЖ. Измерение параметра производится в состоянии покоя и в ходе нагрузочного теста при увеличении ЧСС на каждые 5–10 уд/мин вплоть до субмаксимальной ЧСС. У лиц с двухфазным характером динамики сердечного выброса величина ЧСС, соответствующая максимальному сердечному выбросу, определяется как порог развития сократительной (систолической)



**Рис. 1.** Двухмерные эхограммы поперечного базального и апикального среза ЛЖ (слева); векторами показано направление и амплитуда движения сегмента миокарда в момент его максимального укорочения. На графиках (справа) прослеживается величина поворота миокардиальных сегментов, значения степени поворота против часовой стрелки.



**Рис. 2.** Стресс-эхокардиография со анализом деформации у пациента Е, 57 лет. Представлены графики продольного укорочения сегментов миокарда в разных коронарных бассейнах в состоянии покоя и на 1 минуте восстановительного периода после теста с физической нагрузкой. В состоянии покоя регистрируются нормальные значения пиковых степеней укорочения всех миокардиальных сегментов. После физической нагрузки выявляется уменьшение пиковой степени укорочения сегментов миокарда в бассейнах кровоснабжения передней межжелудочковой артерии (ПМЖА) и правой коронарной артерии (ПКА). Сократимость сегментов, кровоснабжаемых огибающей артерией (ОА), не ухудшается. При коронарографии у обследуемого были выявлены гемодинамически значимые стенозы ПМЖА и ПКА.

дисфункции. При повторном определении величины порога его значение может меняться вследствие прогрессирования поражения сердца или проводимых лечебных мероприятий.

Метод применим для выявления лиц с сердечной недостаточностью. Он апробирован нами на 57 обследуемых с различной сердечно-сосудистой патологией за исключением поражения клапанов, фибрилляции

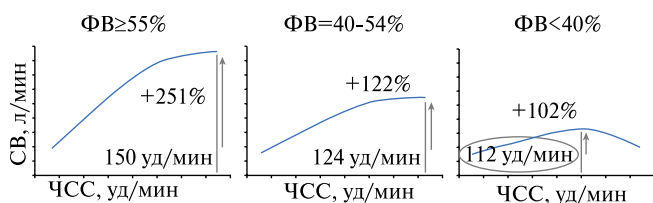


Рис. 3. Характер динамики сердечного выброса (СВ) в зависимости от величины фракции выброса.

предсердий и преходящей ишемии миокарда. Всем обследуемым определяли уровень мозгового натрий — уретического пептида (МНУП) в состоянии покоя, проводился субмаксимальный добутаминовый тест. Чувствительность метода в выявлении лиц с патологическим МНУП (наличием лабораторного признака сердечной недостаточности) составила 73%, специфичность — 67%, точность диагностики — 68%. Установлено, что у лиц с нормальной фракцией выброса ЛЖ регистрировалась монофазная динамика сердечного выброса с максимальным приростом СВ на 251% при ЧСС 150 уд/мин (рис. 3). У лиц с заведомо сниженной фракцией выброса отмечена двухфазная динамика сердечного выброса с максимальным приростом СВ на 102% при ЧСС 112 уд/мин [19].

#### Анализ диастолической функции миокарда

Использование рутинных подходов в выявлении диастолической дисфункции ЛЖ предусматривает оценку объёма левого предсердия, импульсно-волновую доплерографию митрального кольца и трансмитрального потока, оценку давления в лёгочной артерии. Принято считать, что диастолическая дисфункция в ходе стресс-теста проявляется увеличением показателей: объёма левого предсердия, соотношения скоростей раннего диастолического наполнения ЛЖ и раннего диастолического движения митрального кольца ( $E/e'$ ), систолического давления в лёгочной артерии [2].

J. Na et al., обследовав 45 кардиологических больных с инспираторной одышкой и без признаков ишемии миокарда во время стресс-теста, выделили 3 варианта физиологического ответа на основе динамики параметра  $E/e'$ : нормальное давление — наполнение ЛЖ в покое и на высоте теста; повышенное давление — в покое и на высоте нагрузки; нормальное давление наполнения ЛЖ в покое и повышенное — на высоте теста [20]. Расчёт параметра  $E/e'$  имеет определённые ограничения. При фибрилляции предсердий рекомендуется оценивать от 3 до 10 циклов с последующим усреднением параметров. У части обследуемых в состоянии покоя выявляется преобладание пика А трансмитрального потока; на высоте нагрузки пики Е и А могут сливаться, затрудняя вычленение пика Е и расчёт отношения  $E/e'$  [2].

Особое место в диагностике диастолической сердечной недостаточности занимает подсчёт ультразвуковых лёгочных “комет”. Методика основана на регистрации артефакта изображения (реверберации) при локализации лёгочной ткани. При нормальной воздушности лёгких ультразвук не проникает дальше плевры, и на экране эхокардиографа регистрируется тёмное эхонегативное поле. Отёчность межальвеолярного пространства при застое крови в малом круге кровообращения повышает ультразвуковую проникаемость лёгочной ткани, проявляясь эхопозитивными секторами или “кометами” на экране прибора, количество которых коррелирует с выраженностью отёчности. Проводится сканирование с подсчетом количества “комет” в 28 областях лёгких: по парастернальной, срединной ключичной, передней и средней подмышечным линиям; слева — во 2, 3, 4 межреберьях; справа — во 2, 3, 4, 5 межреберьях. Исследование проводится в покое и на высоте стресс-теста. Выявление 5–15 “комет” свидетельствует о лёгких изменениях, 16–30 — об умеренных, более 30 — о приближающемся отёке легкого [21].

Методы тканевой (миокардиальной) доплерографии могут использоваться не только для изучения сократимости миокарда, но и для оценки функции расслабления миокарда на высоте стресс-теста. Н. Von Vibra et al. выявили, что в ответ на ишемию миокарда происходит уменьшение пиковых скоростей раннего и позднего диастолического движений митрального кольца [22]. Мета-анализ ряда исследований показал, что это может быть успешно использовано для выявления ИБС [3]. В тоже время А. Fraser et al. указывают на ограниченную возможность применения данного подхода при проведении фармакологических проб из-за сниженной преднагрузки (венозного притока к сердцу) на высоте теста [23].

Оценка резерва расслабления миокарда ЛЖ осуществляется путём мониторинга времени изоволюмического расслабления (ВИВР) в ходе нагрузочного теста. В норме ВИВР уменьшается весь период тестирования, достигая минимальных значений при субмаксимальной ЧСС. У лиц с диастолической дисфункцией определяется двухфазная динамика показателя: в определённый момент теста ВИВР достигает минимума, а в дальнейшем ВИВР увеличивается, несмотря на продолжающийся рост ЧСС [24].

Оценка динамики изоволюмического расслабления осуществляется путём доплерографии потока крови в полости ЛЖ. Измерение параметра производится в состоянии покоя и в ходе нагрузочного теста при увеличении ЧСС на каждые 5–10 уд/мин вплоть до субмаксимальной ЧСС. У лиц с двухфазным характером динамики кривой ВИВР величина ЧСС, соответствующая минимальному значению ВИВР, опреде-

ляется как порог развития диастолической дисфункции. При повторном определении величины порога его значение может меняться на фоне прогрессирующего поражения сердца или проводимых лечебных воздействий. Методика, как и способ оценки сократительного резерва, описанный выше, может применяться для выявления лиц с сердечной недостаточностью. Способ также апробирован на тех же 57 обследуемых с различной сердечно-сосудистой патологией. Всем обследуемым определяли уровень МНУП в состоянии покоя, проводился субмаксимальный добутаминовый тест. Чувствительность метода в выявлении лиц с патологическим МНУП составила 80%, специфичность — 68%, точность диагностики — 71%. Показано, что у лиц с нормальной величиной  $E/e'$  регистрировалась монофазная динамика ВИВР с максимальным уменьшением показателя на 235% при ЧСС 150 уд/мин (рис. 4). У лиц с заведомо нарушенной диастолической функцией ЛЖ регистрировалась двухфазная динамика ВИВР с максимальным уменьшением показателя на 80% при ЧСС 110 уд/мин [19].

#### Оценка коронарного резерва

Допплерографическая оценка прироста коронарного кровотока путём сканирования потока крови в коронарных артериях зарекомендовала себя как возможный способ диагностики ИБС. Методика основана на импульсно-волновой оценке пиковой скорости диастолической волны тока крови в коронарной артерии (рис. 5). Её увеличение менее чем в 2 раза в ходе стресс-теста свидетельствует о наличии гемодинамически значимого коронарного стеноза. Расчёт коронарного резерва оптимален на фоне фармакологических проб с дипиридамолом и аденозином, обеспечивающими рост диастолической скорости в 4–5 раз. При этом увеличение ЧСС на высоте теста на фоне введения дипиридамола и аденозина не столь значимо, как в других тестах. Применение аденозина может оказаться неоправданным при необходимости дополнительной записи стандартных эхокардиографических позиций из-за короткого периода действия (1–2 минуты) медикамента. Проведение других вариантов нагрузочных тестов менее рационально из-за меньшего прироста коронарного кровотока: до 3 раз при проведении добутаминового теста и 2,5 раза у проб с физической нагрузкой. В обоих случаях регистрируется более выраженное увеличение ЧСС и подвижности миокардиальной стенки, что может затруднять точное позиционирование контрольного объёма доплеровского луча в просвете коронарной артерии [2].

При всей объективности метода двукратное увеличение скорости коронарного кровотока — достаточно условный порог, проявляющий себя только при стенозах передней межжелудочковой ветви — более 70%. Средняя степень прироста кровотока в этой

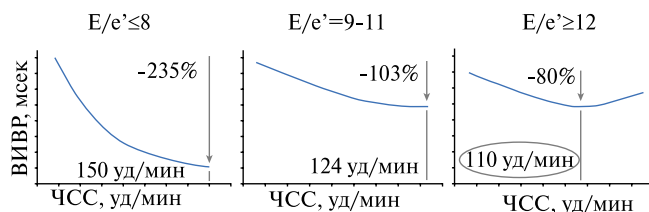


Рис. 4. Характер динамики времени изоволюмического расслабления ЛЖ (ВИВР) в зависимости от величины  $E/e'$ .

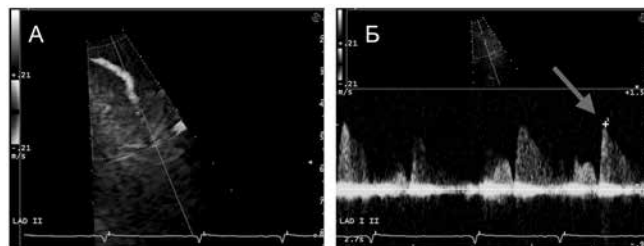


Рис. 5. Визуализация кровотока в просвете передней межжелудочковой артерии методом цветного доплеровского картирования (А) и методом импульсно-волновой доплерографии (Б); стрелкой показана методика определения пиковой скорости диастолического потока.

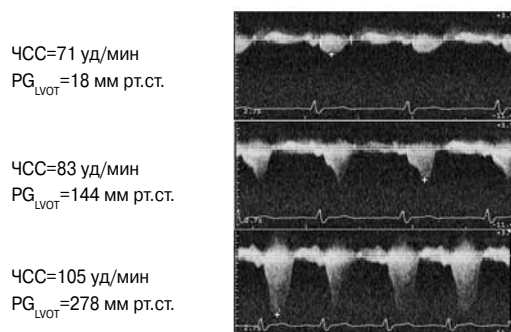


Рис. 6. Стресс-эхокардиография с постоянно-волновой доплерографией выносящего тракта ЛЖ у пациента с гипертрофической кардиомиопатией. В ходе теста градиент давления в выносящем тракте ЛЖ ( $PG_{LVOT}$ ) увеличивается с 18 до 278 мм рт.ст.).

группе на фоне введения дипиридамола составляет  $1,5 \pm 0,2$  раза. Некоторые состояния, не связанные с поражением коронарного русла, могут сопровождаться значительным снижением коронарного резерва. Так, при дилатационной кардиомиопатии он составляет  $1,9 \pm 0,3$  раза, при гипертрофической кардиомиопатии —  $2,1 \pm 0,4$  раза, при аортальном стенозе —  $2,0 \pm 0,3$ , при синдроме X —  $2,3 \pm 0,4$  раза. В то же время у спортсменов коронарный резерв изначально увеличен до  $4,5 \pm 0,6$  раза. Развитие гемодинамически значимых коронарных стенозов у них безусловно приводит к снижению коронарного резерва, однако недостаточному для первичной диагностики данной патологии [5].

Оценка коронарного резерва повышает точность и чувствительность стресс-эхокардиографии в выявлении проходящей ишемии миокарда. По данным

F. Rigo et al., в ходе проведения стресс-эхо с дипиридамолом, она увеличивает чувствительность метода с 51–74% до 83–90%. Точность диагностики возрастает с 71–82% до 80–93%. Специфичность метода, напротив, снижается: с 91–96% до 70–94% [25]. Широкое применение метода ограничивается сложностью визуализации сегментов коронарных артерий, увеличенным временем исследования. Лучше всего визуализируется передняя межжелудочковая ветвь левой коронарной артерии: все ее отделы определяются хорошо у 70–100% обследуемых. Огибающая ветвь левой коронарной артерии оптимально визуализируется в проксимальной части лишь у 80% пациентов, в средней — у 60%, в дистальном отделе визуализация возможна лишь у 3%. Проксимальная часть задней межжелудочковой ветви правой коронарной артерии выявляется у 40% обследуемых, средняя — у 30%, дистальная — у 54% [26].

### Оценка функции клапанов сердца

Стресс-эхокардиография позволяет решать некоторые задачи по определению тяжести поражения клапанов сердца у больных со стёртой клиникой и выраженной эхокардиографической патологией, определять показания к оперативному лечению. Перечень показаний к проведению стресс-эхокардиографии определён в рекомендациях по диагностике и лечению клапанных пороков сердца Американской и Европейской ассоциации эхокардиографистов, Американского колледжа кардиологов.

При низкоградиентном стенозе устья аорты и сниженной фракции выброса ЛЖ показана стресс-эхокардиография с малыми дозами добутина (5–20 мкг/кг/мин). По результатам теста проводится дифференциальная диагностика между тяжёлым органическим аортальным стенозом и функциональным псевдостенозом, оценка необходимости оперативного лечения. Если по результатам теста прирост градиента давления на аортальном клапане отсутствует, расчетное отверстие клапана увеличивается менее чем на  $0,3 \text{ см}^2$ , ударный объем ЛЖ увеличивается не более чем на 20%, выявляется истинно-тяжёлый аортальный стеноз, требующий оперативного лечения [27].

Пациентам с бессимптомной тяжёлой митральной недостаточностью показано проведение стресс-эхокардиографии с физической нагрузкой. В покое и на высоте теста определяется величина давления в лёгочной артерии путём измерения градиента трикуспидальной регургитации. Уровень давления в лёгочной артерии более 60 мм рт.ст. свидетельствует о необходимости оперативного лечения [28].

Стресс-эхокардиография с физической нагрузкой необходима при выявлении асимптомного тяжёлого митрального стеноза или симптомного стеноза средней степени тяжести. Оперативное лечение показано при увеличении давления в лёгочной артерии на высоте теста более 60 мм рт.ст. и при увеличении среднего градиента давления на митральном клапане более 15 мм рт.ст. [28].

У лиц с гипертрофической кардиомиопатией при подозрении на наличие динамической обструкции выносящего тракта ЛЖ проводится стресс-эхокардиография с физической нагрузкой. Увеличение пикового градиента в выносящем тракте ЛЖ более 50 мм рт.ст. (рис. 6) свидетельствует о наличии динамической обструкции выносящего тракта ЛЖ и оценке целесообразности оперативного лечения [29].

Таким образом, количественные методы анализа, применяемые в стресс-эхокардиографии, позволяют получить дополнительную информацию о механизмах, вариантах и скорости развития патологических процессов в миокарде, коронарных артериях, клапанах сердца. Приведенные методики дают возможность количественной оценки выраженности нарушения сократимости и расслабления миокарда, выявления миокардиальной слабости и ранних признаков сердечной недостаточности, расчета коронарного резерва, определения функционального состояния клапанного аппарата сердца. Применение некоторых методик повышает качество диагностики ИБС. Часть количественных методик рекомендовано к практическому рутинному использованию при проведении стресс-эхокардиографии, другие требуют дальнейшего изучения и осмысления. Методы оценки функции клапанов сердца рекомендованы для решения сложных диагностических задач и решения вопроса о необходимости проведения оперативного лечения.

### Литература

- Pellikka PA, Nagueh SF, Elhendy AA, et al. American Society of Echocardiography recommendations for performance, interpretation, and application of stress echocardiography. *J Am Soc Echocardiogr* 2007; 20:1021–41.
- Picano E. *Stress echocardiography*. Berlin: Springer; 2008.
- Agarwal R, Gosain P, Kirkpatrick JN, et al. Tissue Doppler imaging for diagnosis of coronary artery disease: a systematic review and meta-analysis. *Cardiovasc Ultrasound* 2012; 30:10–47.
- Dandel M, Lehmkuhl H, Knosalla C, et al. Strain and strain rate imaging by echocardiography — basic concepts and clinical applicability. *Current Cardiology Reviews* 2009; 5:133–48.
- Rigo F, Gherardi S, Galderisi M, et al. Coronary flow reserve evaluation in stress-echocardiography laboratory. *J Cardiovasc Med* 2006; 7:472–9.
- Sicari R, Nihoyannopoulos P, Evangelista A, et al. Stress echocardiography expert consensus statement: European Association of Echocardiography (EAE) (a registered branch of the ESC). *Eur J Echocardiogr* 2008; 9:415–37.
- The EAE Textbook of Echocardiography. Edited by Gaiuto L, Badano L, Fox K, et al. New York: Oxford university press; 2011.
- Hoffmann R, Lethen H, Marwick T, et al. Analysis of interinstitutional observer agreement in interpretation of dobutamine stress echocardiograms. *J Am Coll Cardiol* 1996; 27:330–6.
- Cain P, Short L, Baglin T, et al. Development of a fully quantitative approach to the interpretation of stress echocardiography using radial and longitudinal myocardial velocities. *J Am Soc Echocardiogr* 2002; 15:752–67.
- Heimdal A, Torp H, Stoylen A, et al. Real-time strain velocity imaging (SVI). *IEEE Ultrasound Symposium Proceedings*. 1997; 2:1423–6.
- Fathi R, Cain P, Nakatani S, et al. Effect of tissue Doppler on the accuracy of novice and expert interpreters of Dobutamine echocardiography. *Am J Cardiol* 2001; 88:400–5.

12. Leitman M, Lysyansky P, Sidenko S, et al. Two-dimensional strain — a novel software for realtime quantitative echocardiographic assessment of myocardial function. *J Am Soc Echocardiogr* 2004; 17:1021–9.
13. Alehin MN. Ultrasound Methods of Myocardium Strain Evaluation and Their Clinical Significance. Speckle Tracking in the Myocardium Strain and Torsion Evaluation (lecture 2). *Ultrasound and functional diagnostics* 2011; 3:107–20. (Алехин М. Н. Ультразвуковые методики оценки деформации миокарда и их клиническое значение. Двухмерное отслеживание пятен серой шкалы ультразвукового изображения миокарда в оценке его деформации и скручивания (лекция 2). *Ультразвуковая и функциональная диагностика* 2011; 3:107–20).
14. Hurlburt HM, Aurigemma GP, Hill JC, et al. Direct ultrasound measurement of longitudinal, circumferential, and radial strain using 2-dimensional strain imaging in normal adults. *Echocardiography* 2007; 24:723–31.
15. Rassel I. K., Gtte M. J., Bronzwaer J. G. et al. Left ventricular torsion. An expanding role in the analysis of myocardial dysfunction. *JACC Cardiovasc imaging* 2009; 2:648–55.
16. Prinzen FW, Arts T, van der Vusse GJ, et al. Gradients in fiber shortening and metabolism across ischemic left ventricular wall. *Am J Physiol Heart Circ Physiol* 1986; 250: H255–64.
17. Voigt JU, Exner B, Schmiedehausen K, et al. Strain-rate imaging during dobutamine stress echocardiography provides objective evidence of inducible ischemia. *Circulation* 2003; 107:2120–6.
18. Shulenin SN, Bobrov AL. Method for predicting latent heart failure involves carrying out stress echocardiography, studying heart rate, and circulatory minute volume at rest and at loading. RU2279843-C2. 2006. Russian (Шуленин С. Н., Бобров А. Л. Способ диагностики скрытой сердечной недостаточности: Пат. 2279843 Российская федерация, МПК8 А 61В 5/02.— № — 2004113713/14; заявл. 05.05.04; опубл. 20.07.06. Бюл. № 20).
19. Shulenin SN, Kulikov AN, Bobrov AL, et al. Heart failure: lecture. SPb.: MMA; 2010. Russian (Шуленин С. Н., Куликов А. Н., Бобров А. Л. и др. Недостаточность кровообращения: лекция. СПб.: ВМА, 2010).
20. Ha JW, Oh JK, Pellikka PA, et al. Diastolic stress echocardiography: a novel noninvasive diagnostic test for diastolic dysfunction using supine bicycle exercise Doppler echocardiography. *J Am Soc Echocardiogr* 2005; 8:63–8.
21. Jambrik Z, Monti S, Coppola V, et al. Usefulness of ultrasound lung comets as a nonradiologic sign of extravascular lung water. *Am J Cardiol* 2004; 93:1265–70.
22. von Bibra H, Tchnitz A, Klein A, et al. Regional diastolic function by pulsed Doppler myocardial mapping for the detection of left ventricular ischemia during pharmacologic stress testing: a comparison with stress echocardiography and perfusion scintigraphy. *J Am Coll Cardiol* 2000; 36:444–52.
23. Fraser AG, Madler C, Payene N, et al. Quantitating stress echocardiography — the potential role of regional velocity and deformation imaging. In: Sutherland GR, Hatle L, Claus P, et al. *Doppler Myocardial Imaging*. Hasselt; BSWK. 2006.
24. Bobrov AL, Shulenin SN. Method for diagnostics of latent diastolic cardiac decompensation. RU2334467-C2. 2008. Russian (Бобров А. Л., Шуленин С. Н. Способ диагностики скрытой диастолической сердечной недостаточности: Пат. 2334467 Российская федерация, МПК8 А 61В 8/00.— № — 2006137484/14; заявл. 23.10.06; опубл. 27.09.08. Бюл. № 27).
25. Rigo F. Coronary flow reserve in stress-echo lab. From pathophysiologic toy to diagnostic tool. *Cardiovasc Ultrasound* 2005; 3:8.
26. Krzanowski M, Bodzoi W, Dudek D, et al. Transthoracic, harmonic mode, contrast enhanced color Doppler echocardiography in detection of restenosis after percutaneous coronary interventions. Prospective evaluation verified by coronary angiography. *Eur J Echocardiogr* 2004; 5:51–64.
27. Baumgartner H, Hung J, Bermejo J, et al. Echocardiographic assessment of valve stenosis: EAE/ASE recommendations for clinical practice. *Eur J Echocardiogr* 2009; 10:1–25.
28. Zoghbi WA, Enriquez-Sarano M, Foster E, et al. American Society of Echocardiography: recommendations for evaluation of the severity of native valvular regurgitation with two-dimensional and Doppler echocardiography. *Eur J Echocardiogr* 2003; 4:237–61.
29. Gersh BJ, Maron BJ, Bonow RO, et al. 2011 ACCF/AHA Guideline for the Diagnosis and Treatment of Hypertrophic Cardiomyopathy. *J Am Coll Cardiol*.2011; 58: e212–60.